


Ташкентский институт усовершенствования врачей

Ассоциация ортодонтон Республика Узбекистан

ПРИНЦИПЫ ПЛАНИРОВАНИЯ ОРТОДОНТИЧЕСКОГО ЛЕЧЕНИЯ РАСТУЩИХ ПАЦИЕНТОВ С САГИТТАЛЬНЫМИ АНОМАЛИЯМИ ПРИКУСА

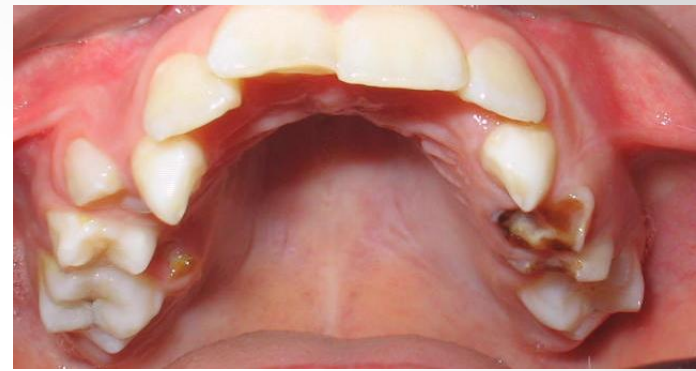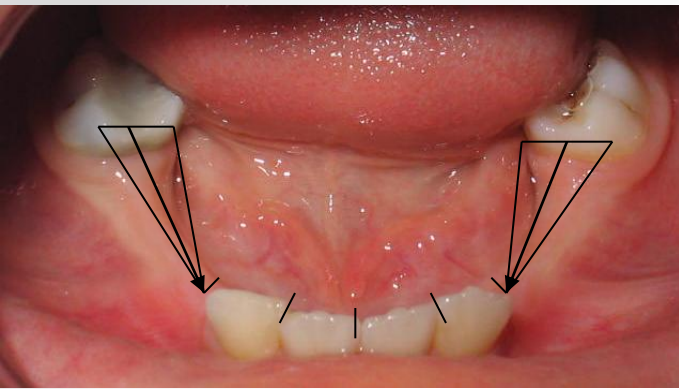


Доқладчик : С.Н.Махсудов.

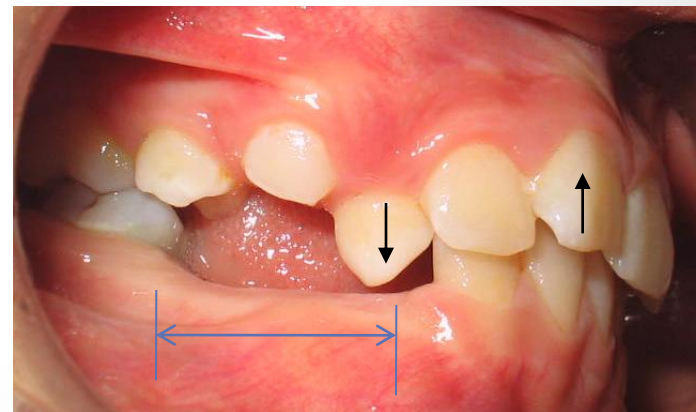
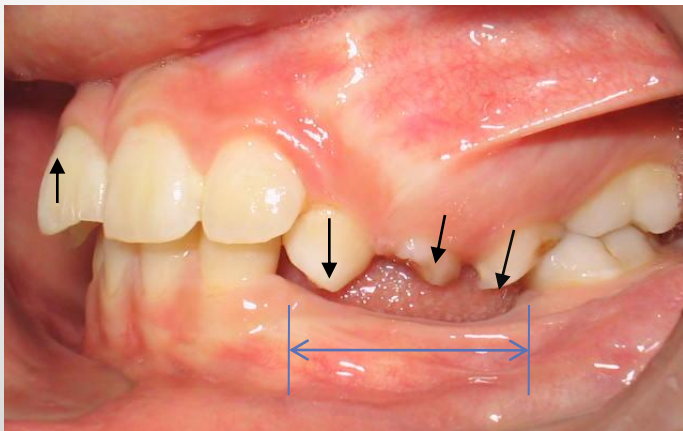
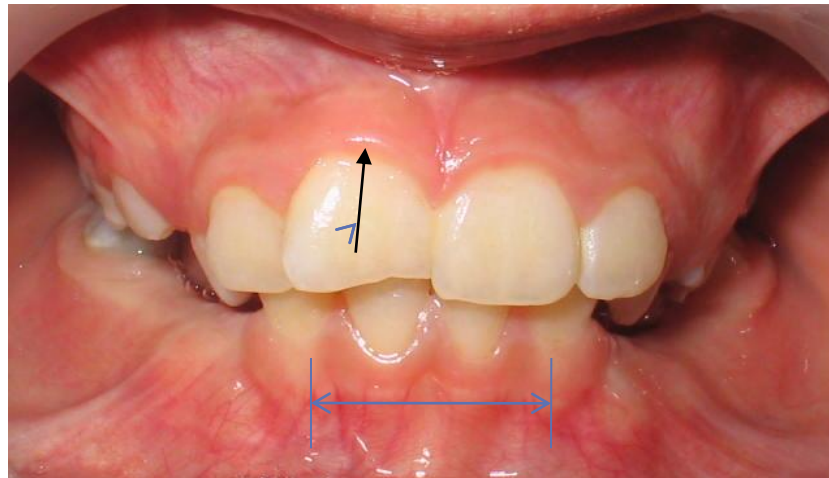
ЮНУС-АБАДСКИЙ РАЙОН ГОРОДА ТАШКЕНТА


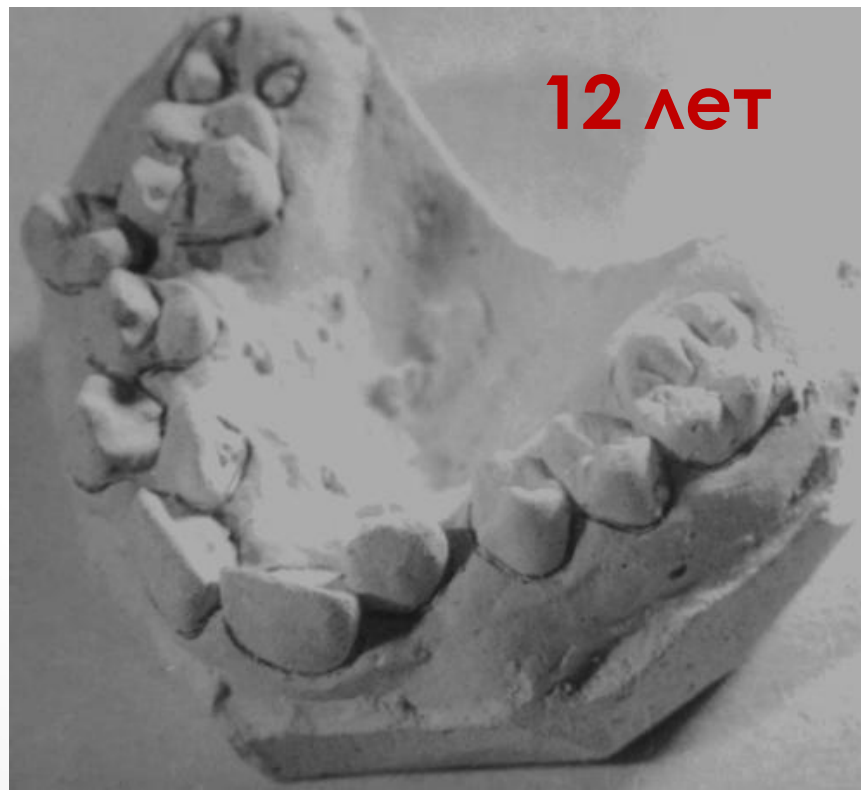
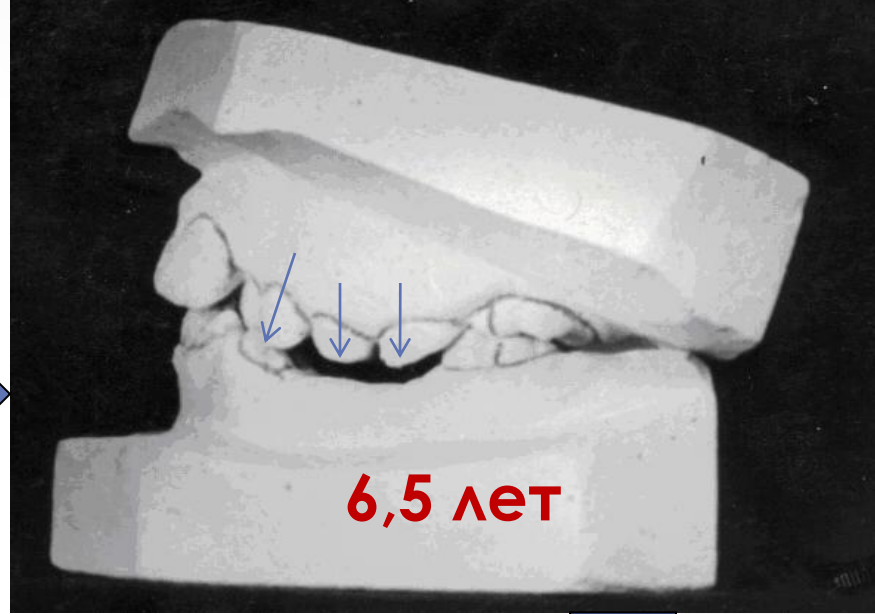
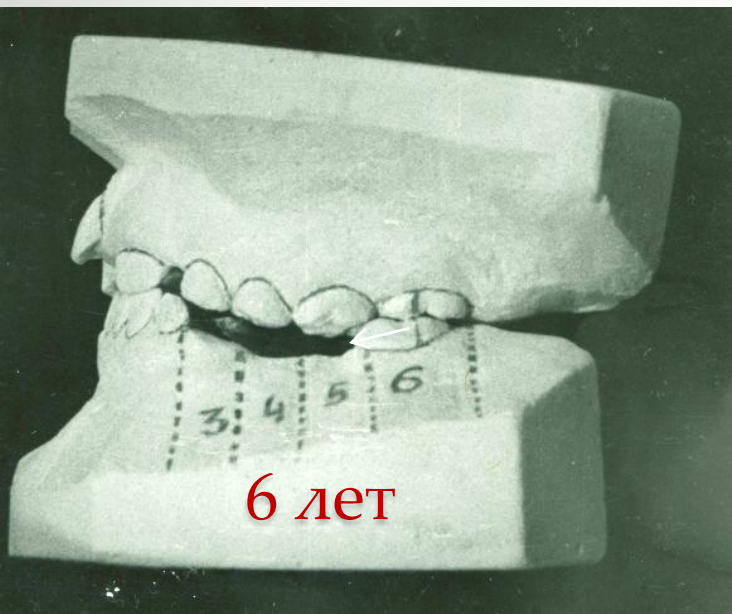
- ▶ **110** тыс. детей и подростков;
- ▶ **45** школы;
- ▶ в **26** школах работает стоматолог;
- ▶ общий охват данного населения составляет **55%**, где распространённость кариеса и ЗЧА составляют **37-40%**;
- ▶ **45%** дети и подростки не в состоянии получить стом. помощи, среди которых распространённость кариеса и ЗЧА составляют **76-79%**;





. $\Sigma 21!12=345$

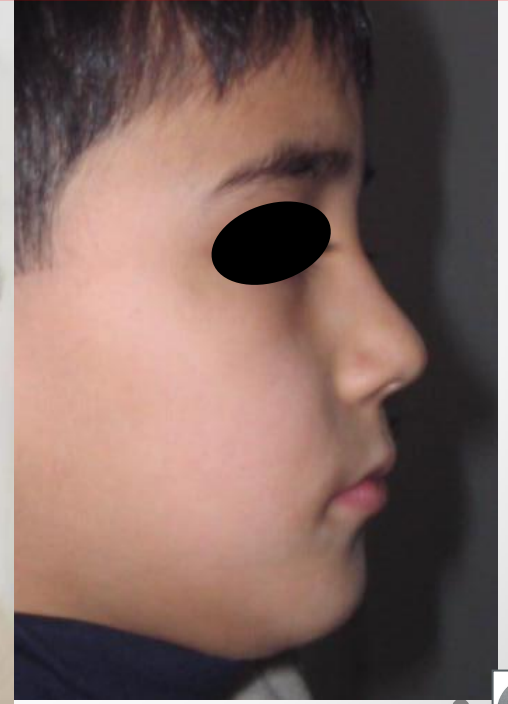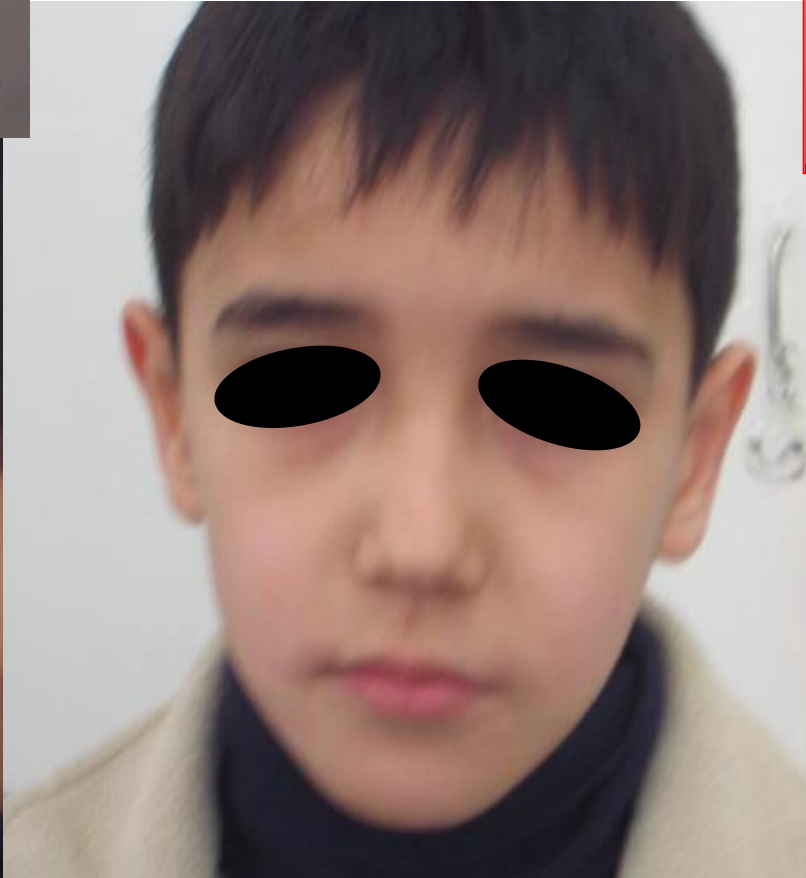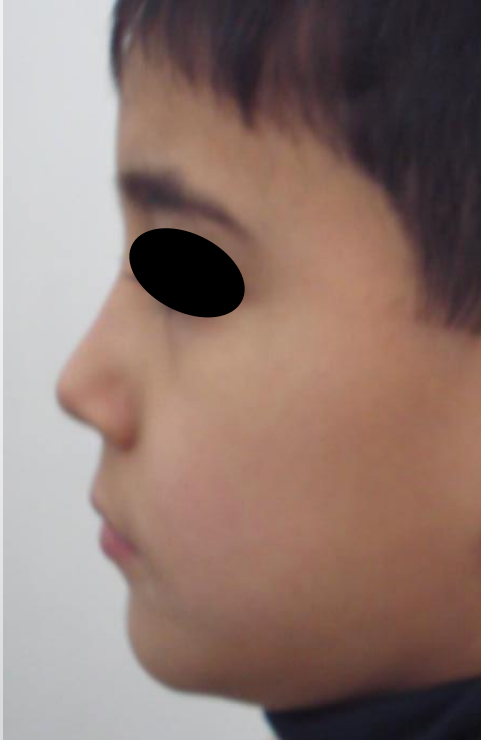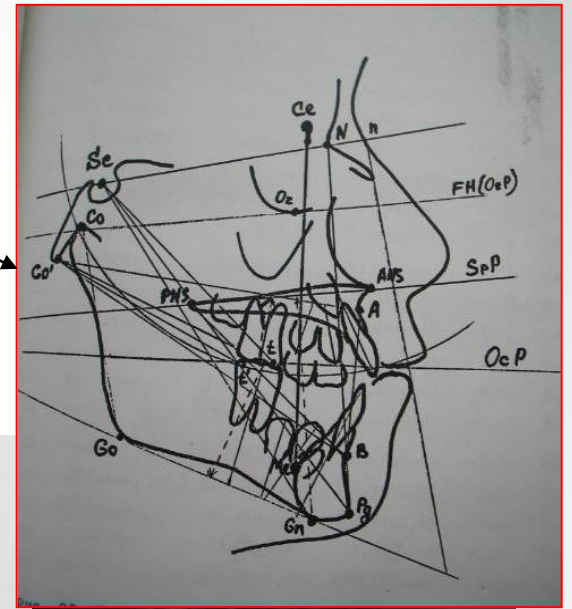


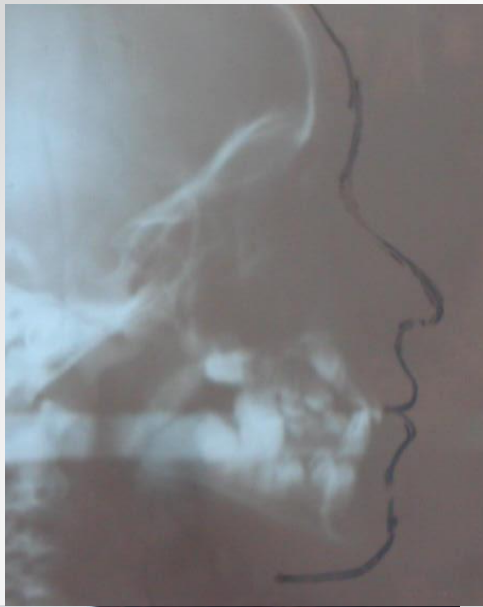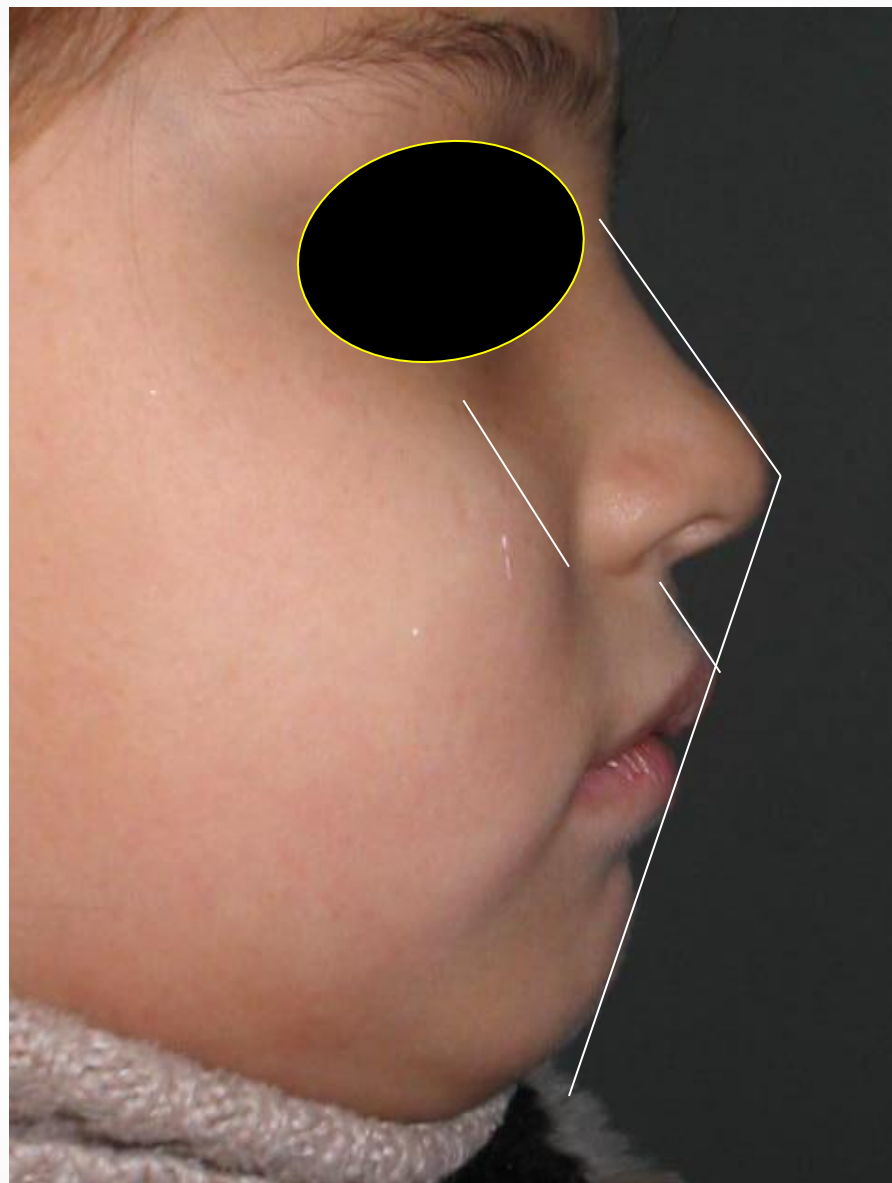


ПРОБЛЕМА

ВНЧС

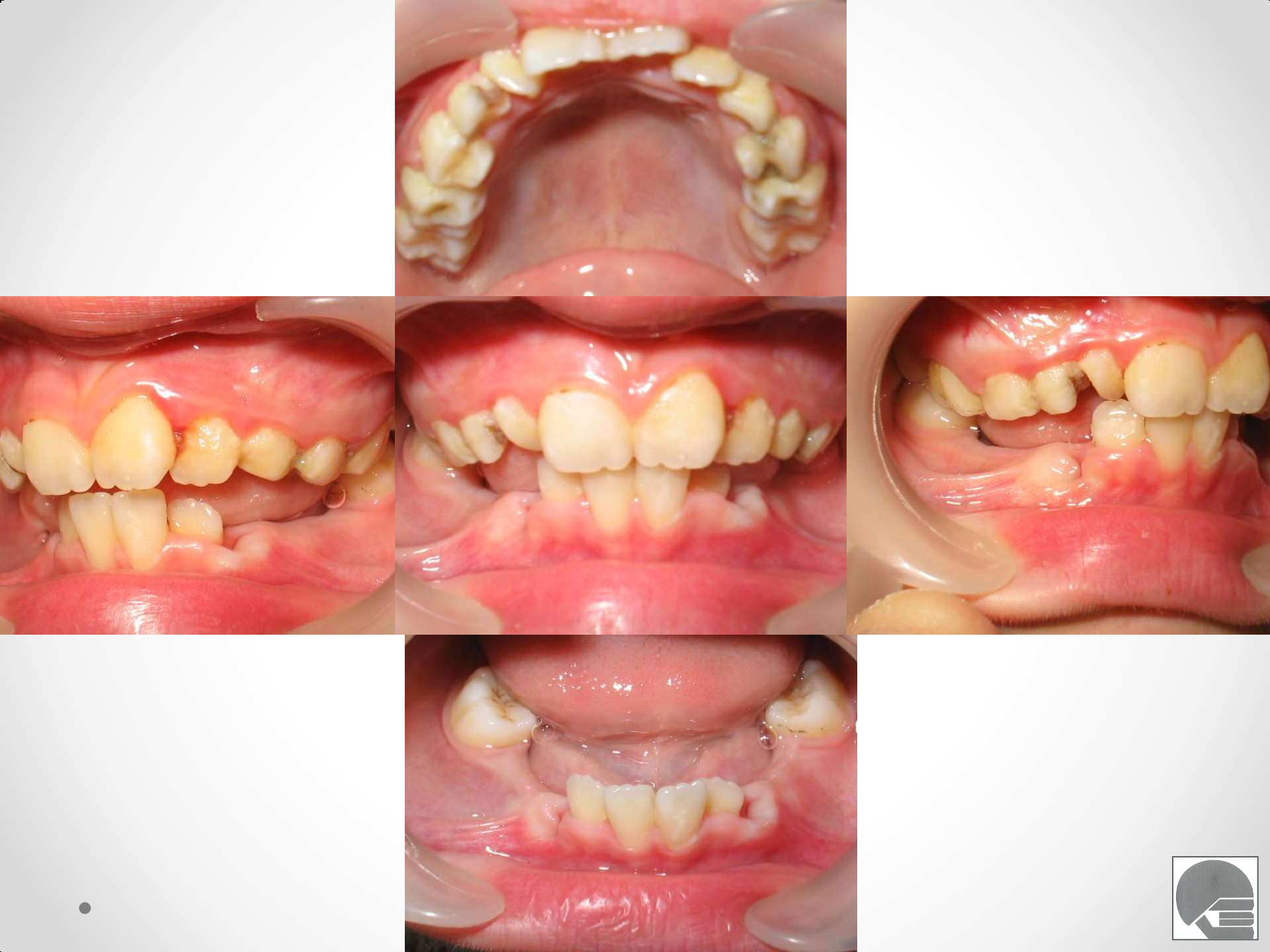30%

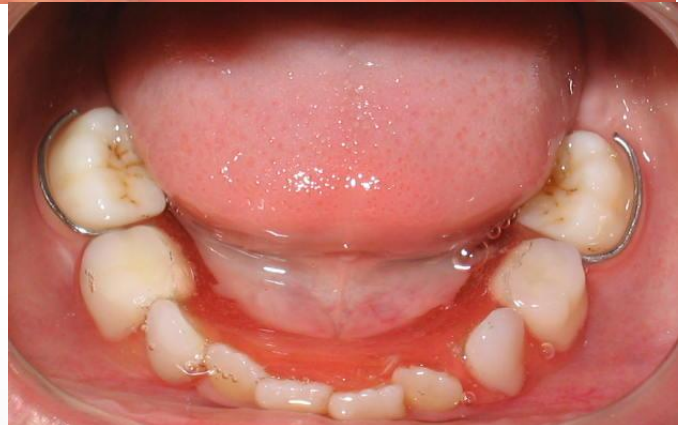
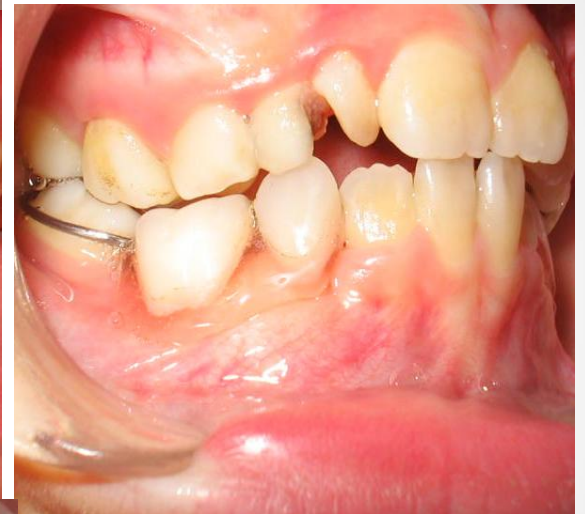
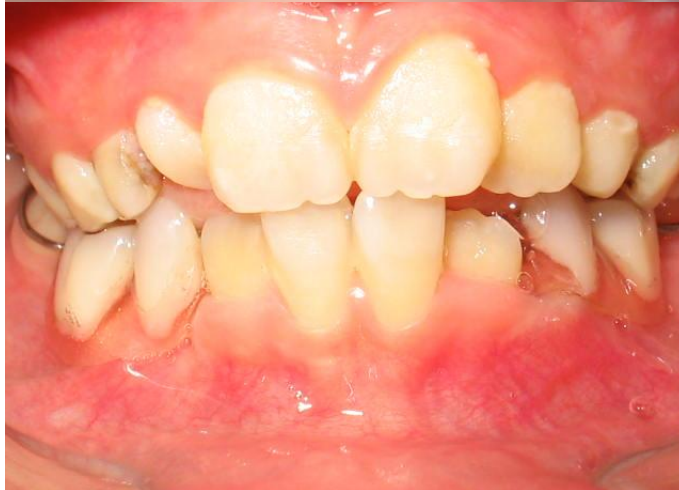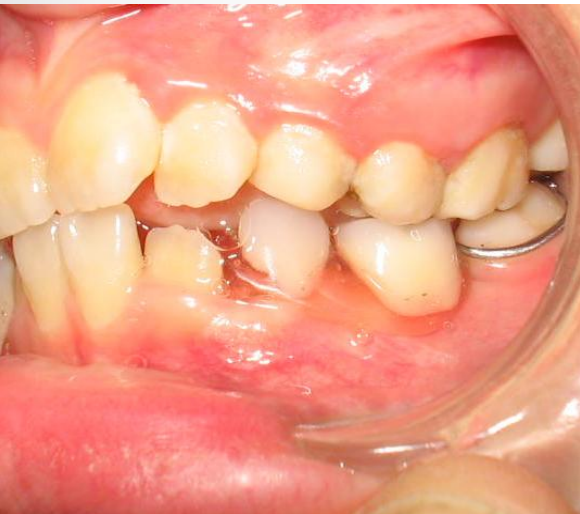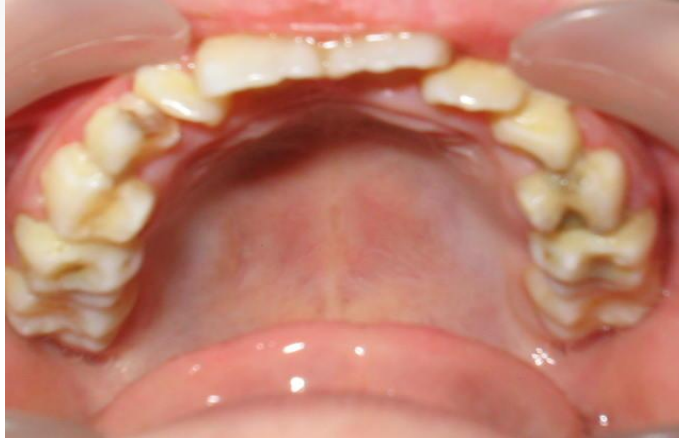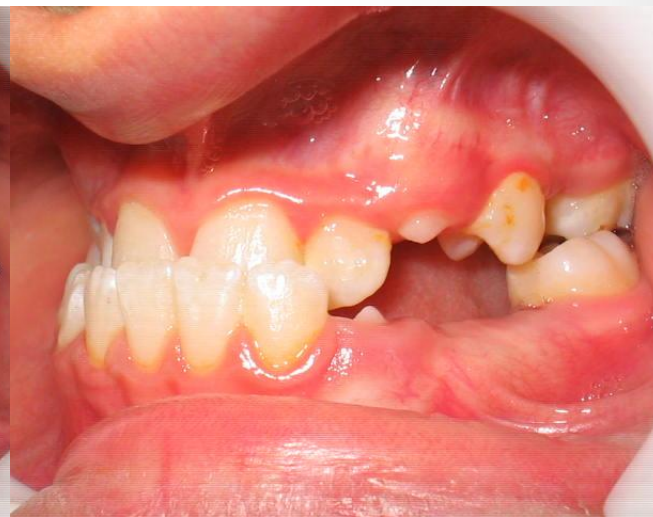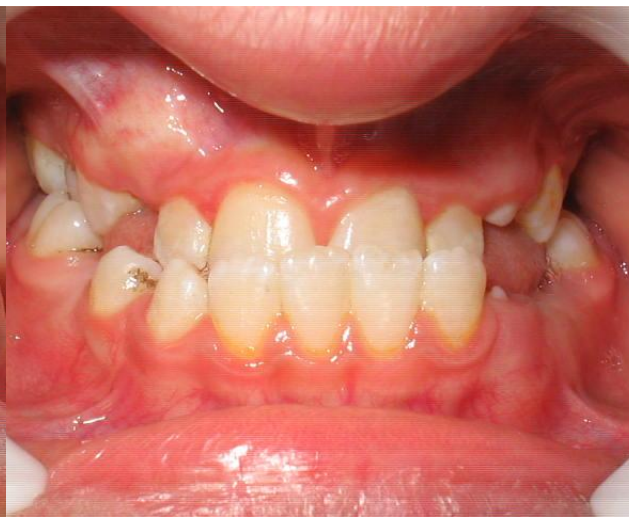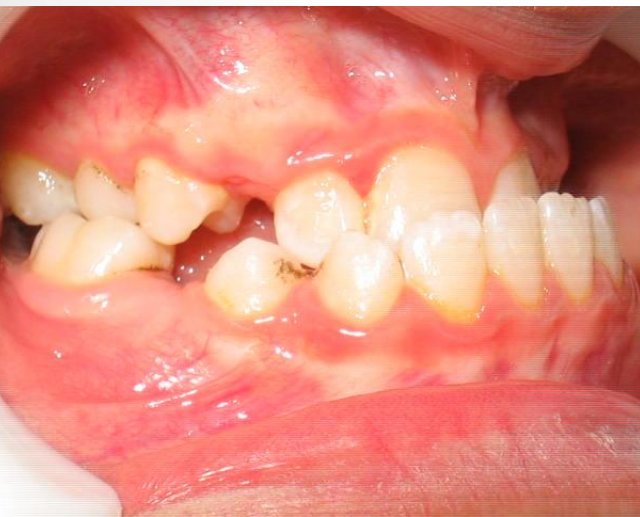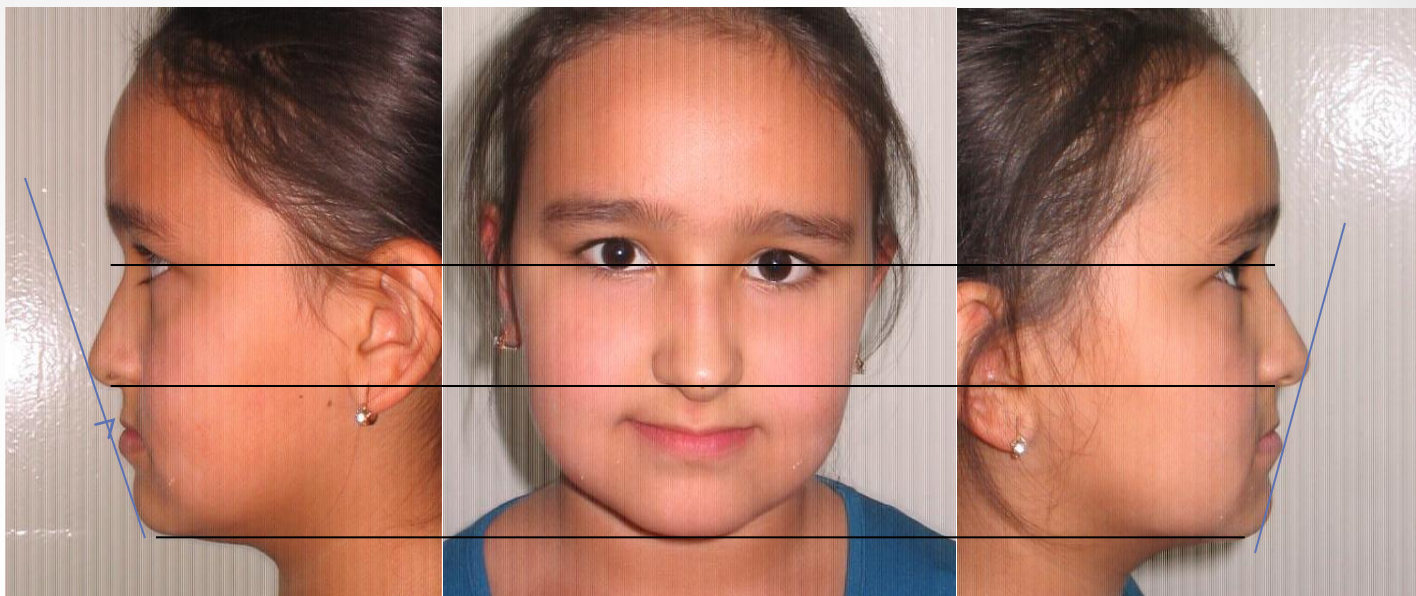


Abdumalikova Shahzoda 6 yosh









Alisherova Diyora, 1999.

17.09.2010.

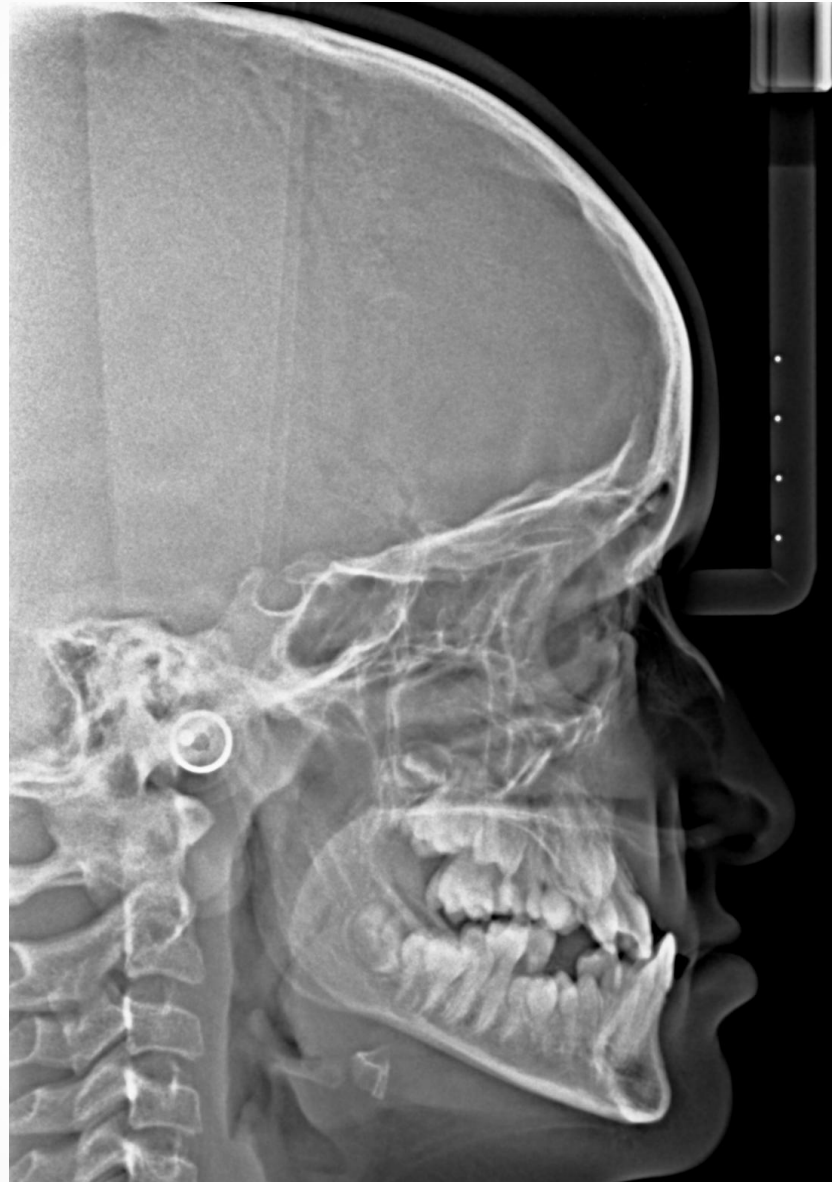

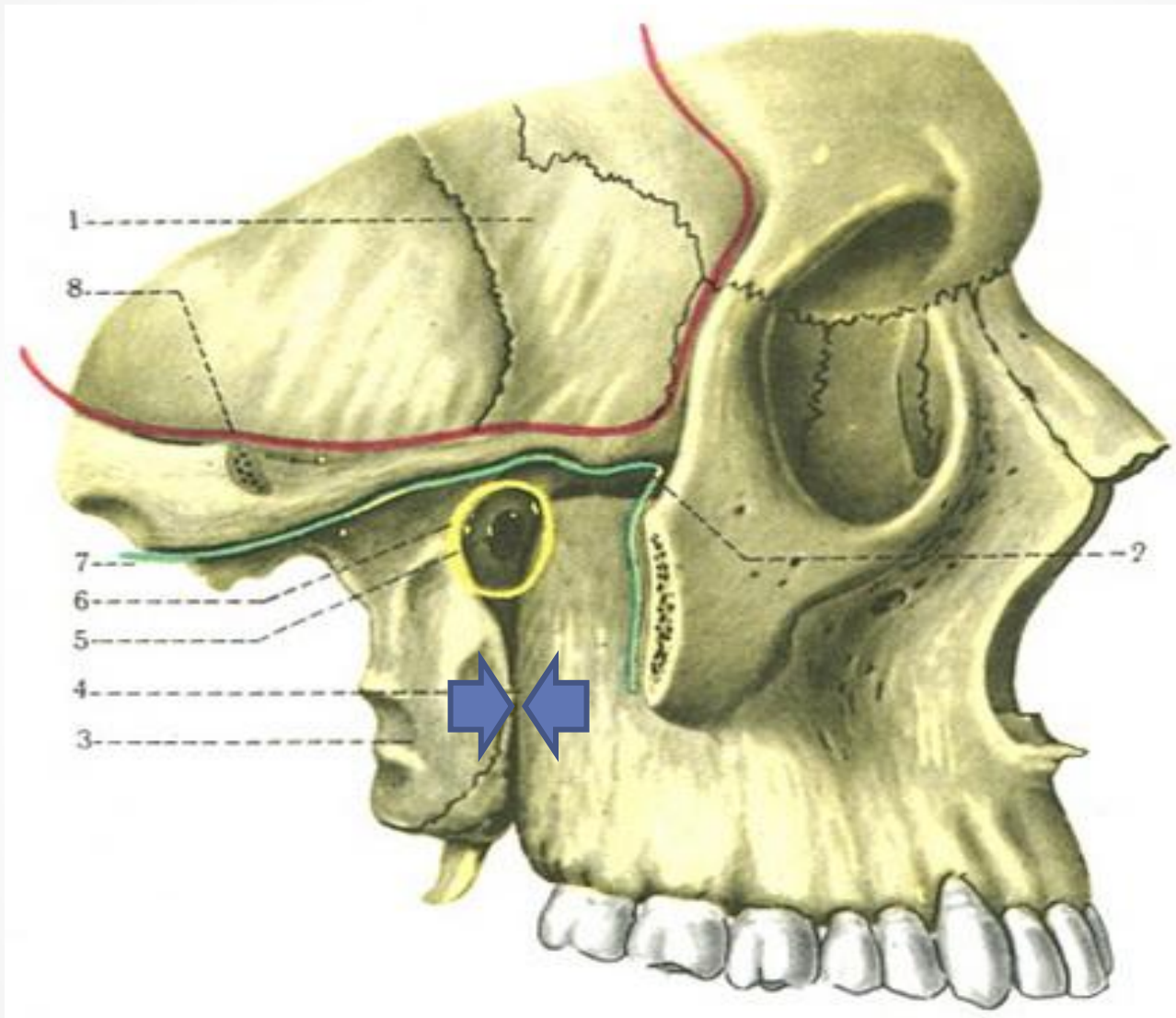
КОНЦЕПЦИЯ

«TUBER MAXILLAE»

в практической ортодонтии

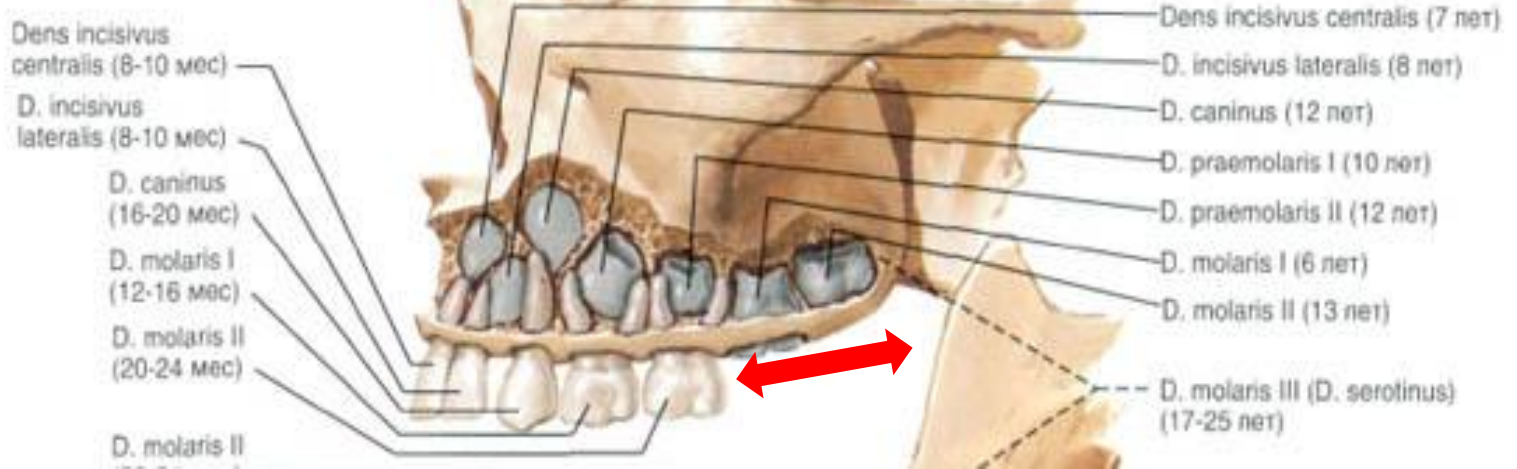




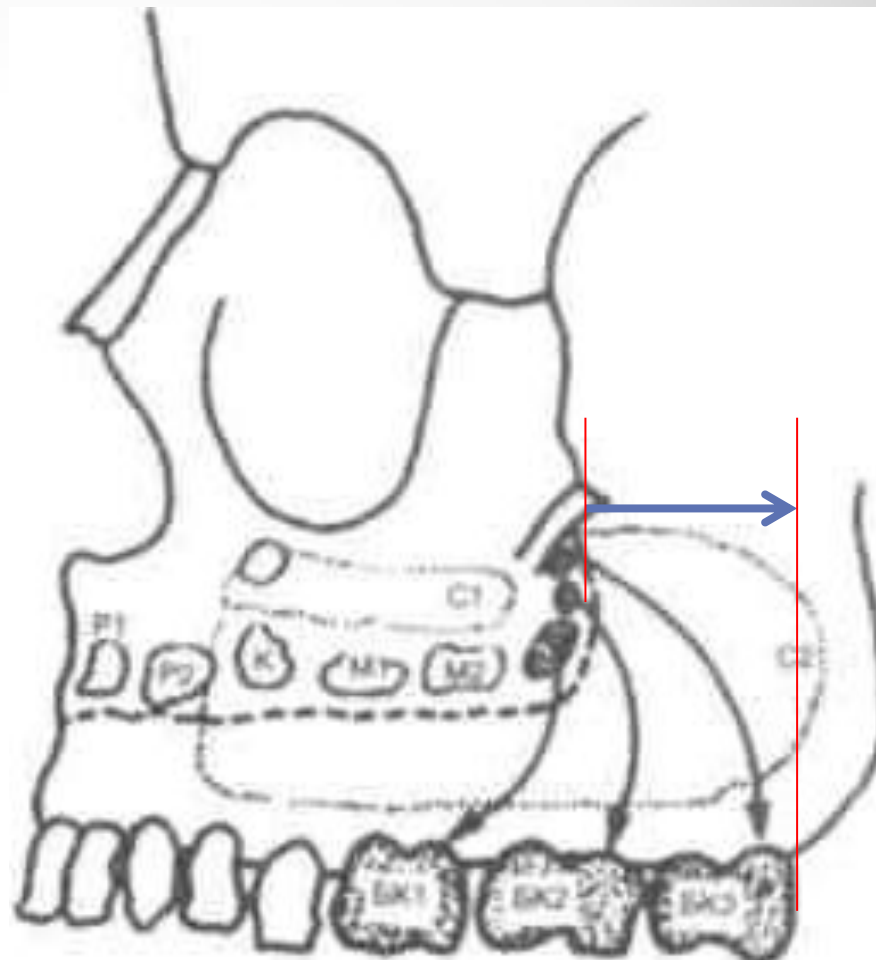


Молочные зубы.
Сроки прорезывания молочных зубов

Постоянные зубы
показаны голубым цветом. Сроки прорезывания постоянных зубов

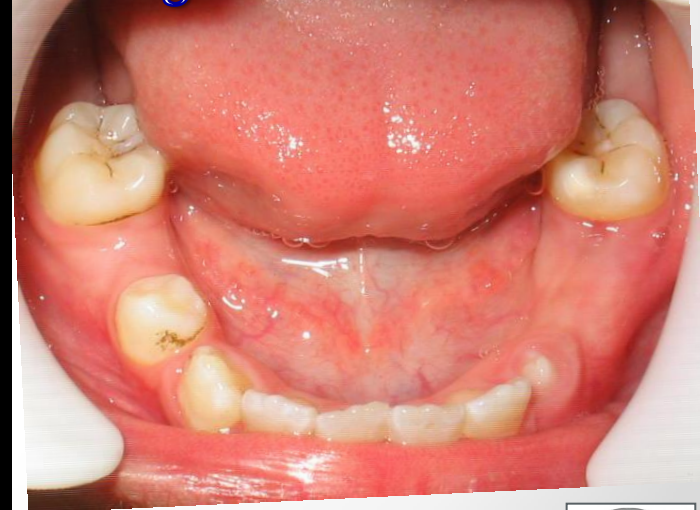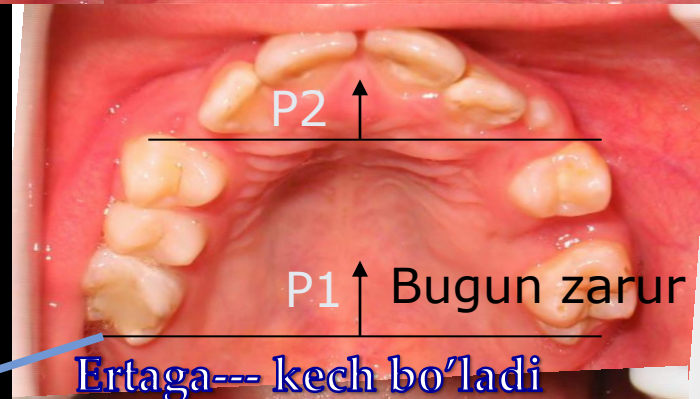
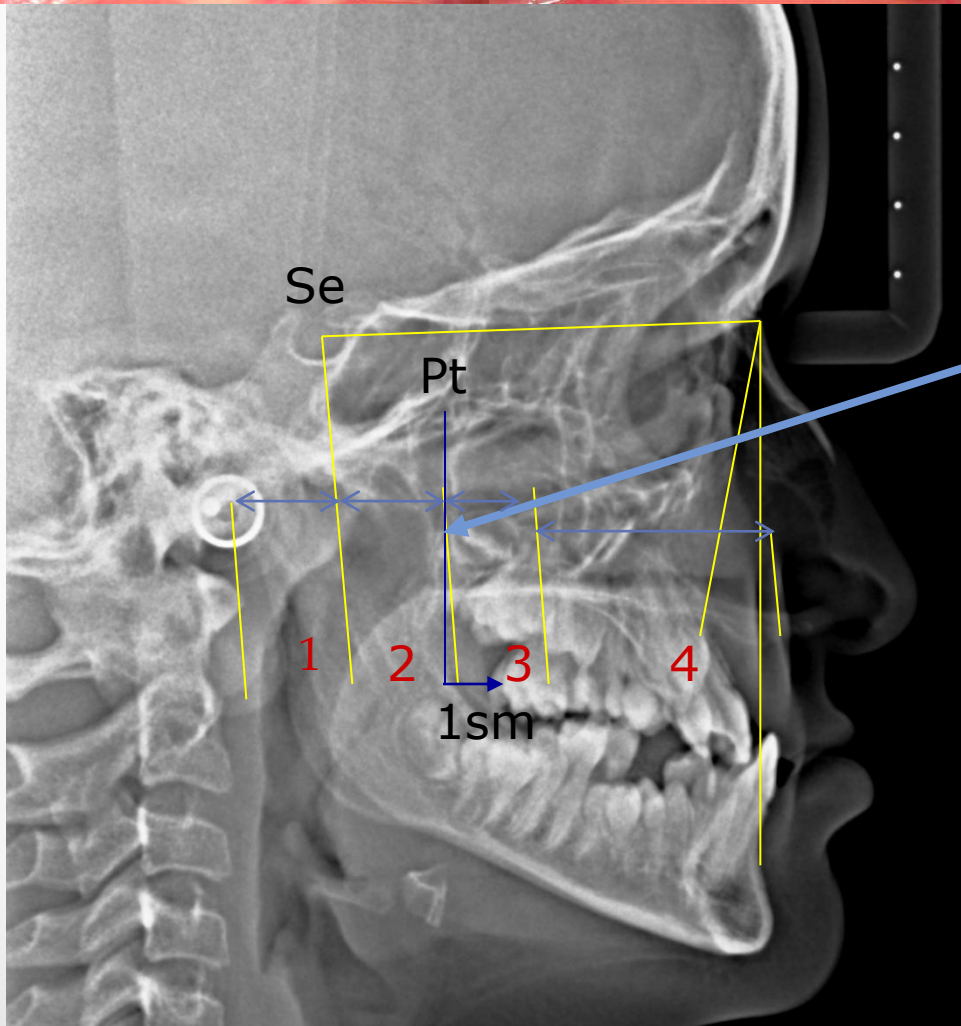

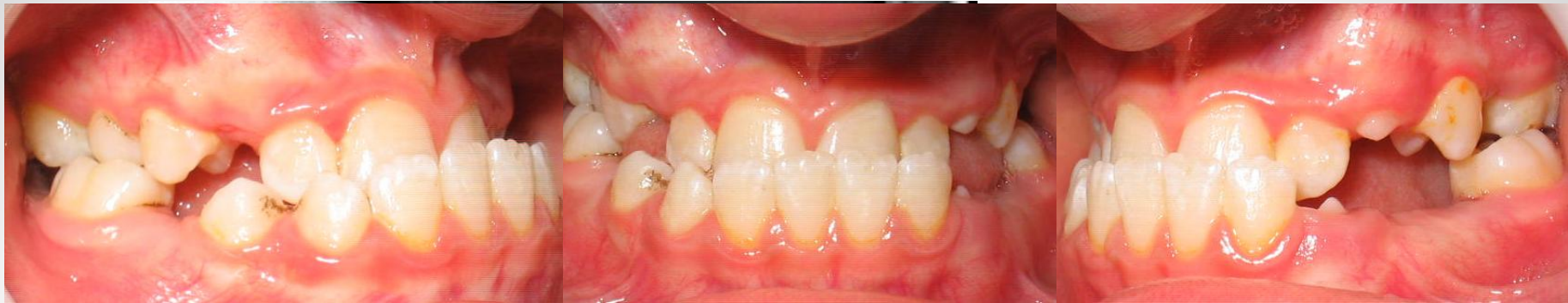
Междуночковая перегородка, разделяющая последние моляры, появляется после рождения. Второй и третий постоянные моляры имеют почки, расположенные в толще верхнечелюстной бугристости краниально и кзади от луночки первого постоянного моляра. Луночка, предназначенная для зуба мудрости (*dens serotinus*), появляется одновременно с процессом окостенения его почки при достижении ребёнком 6-летнего возраста, но становится постоянной в 18-25 лет.



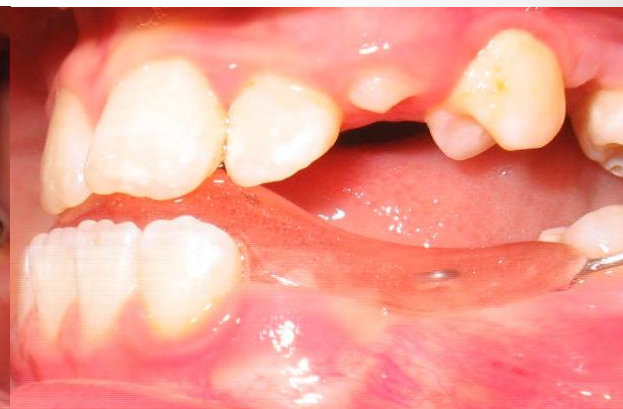
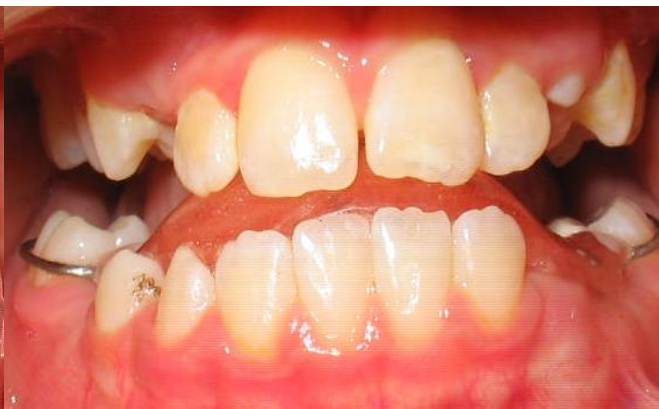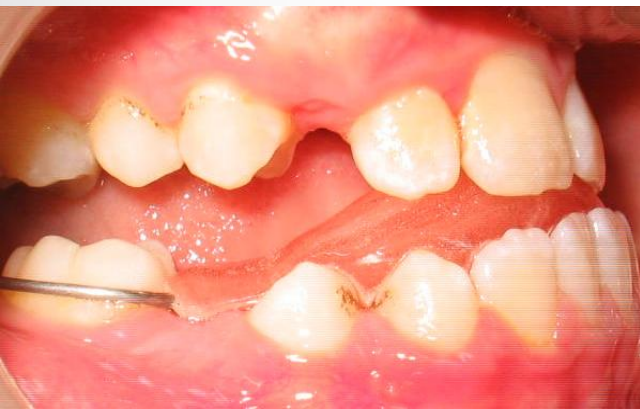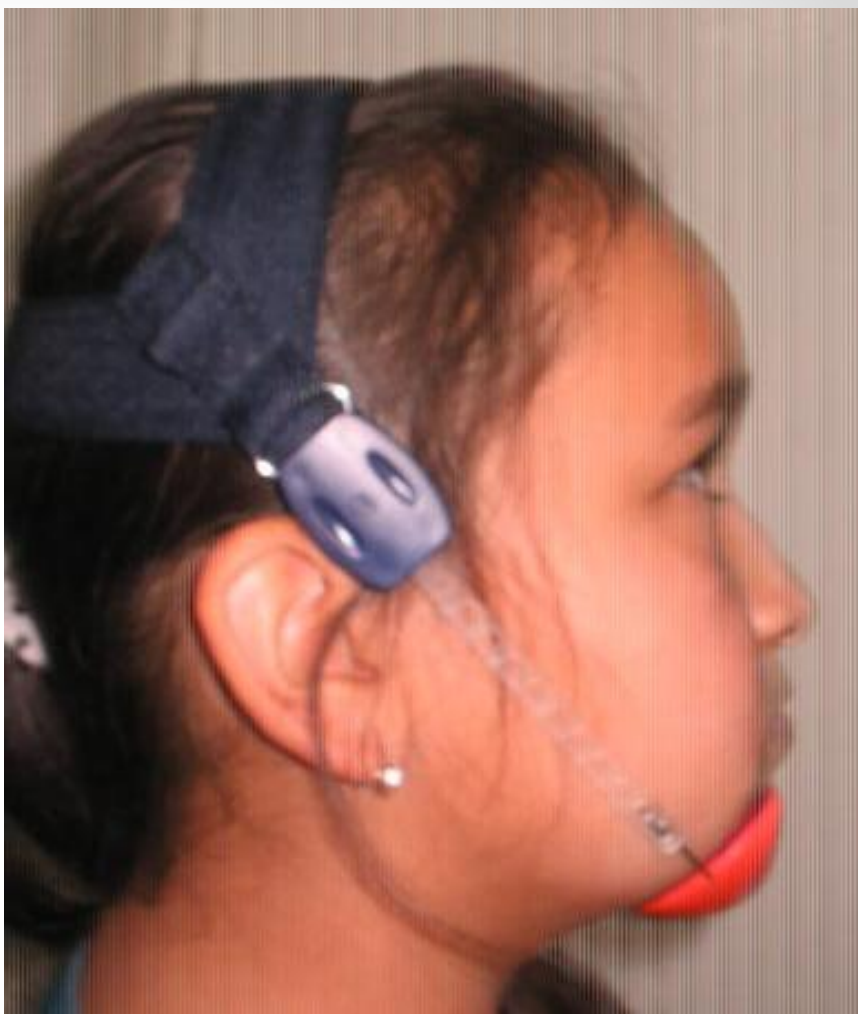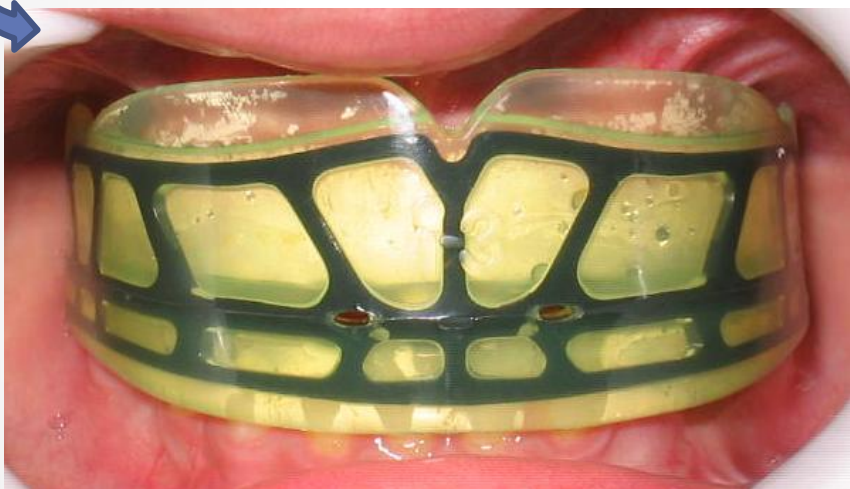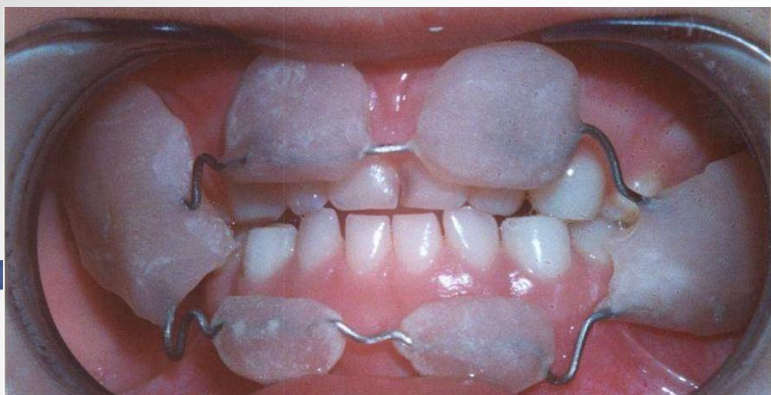После рождения альвеолярная часть (отросток) претерпевает изменения, связанные с прорезыванием зубов, т.е. она удлиняется. У новорожденного длина альвеолярной части равна 35 мм, у взрослого — 58 мм.

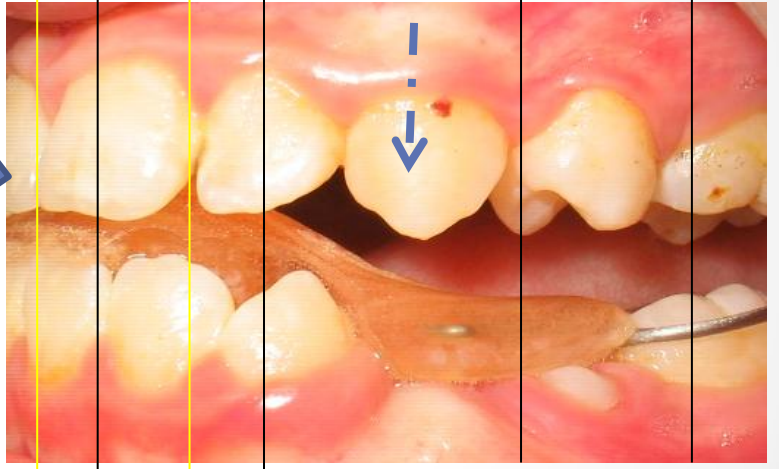
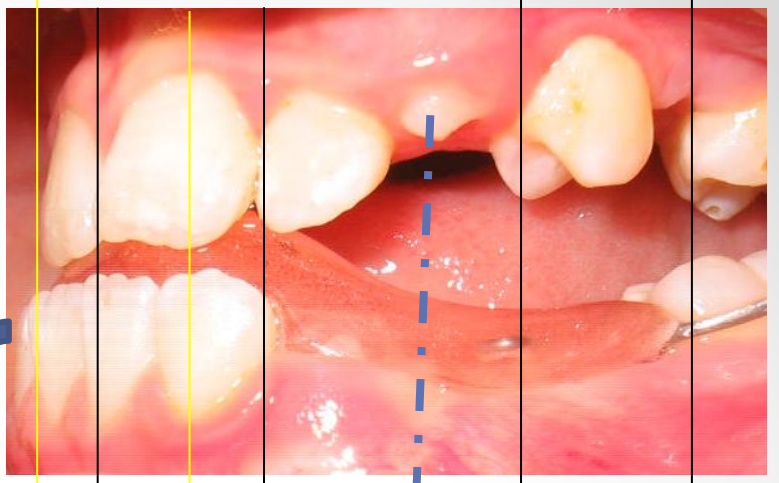
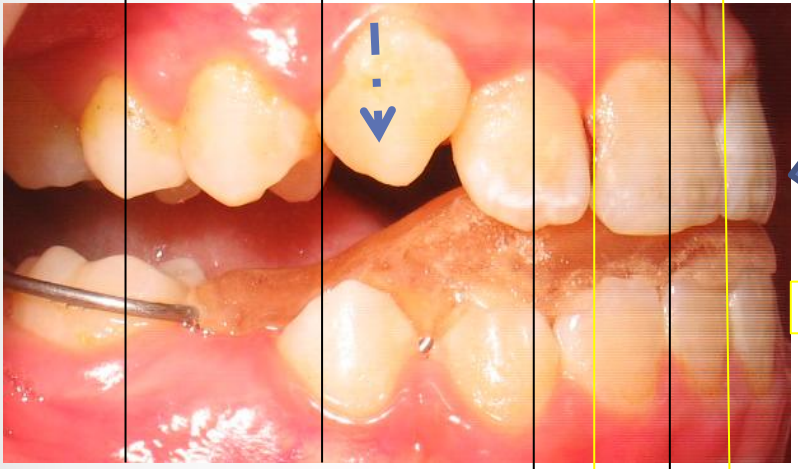
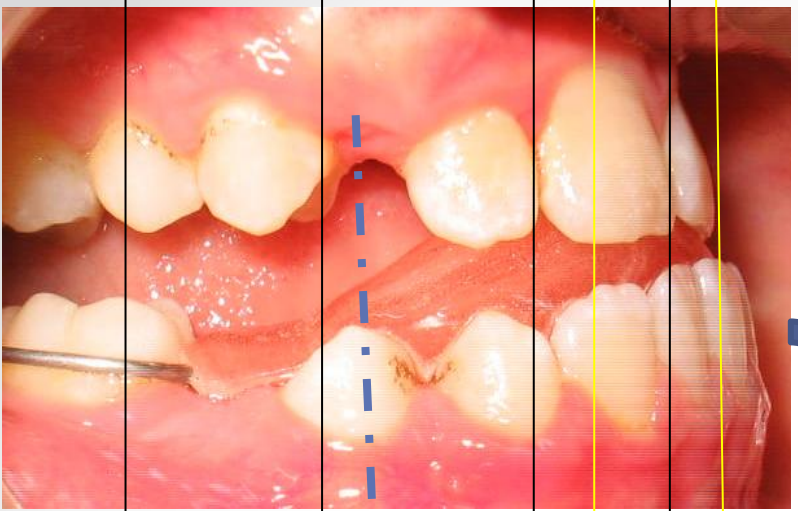


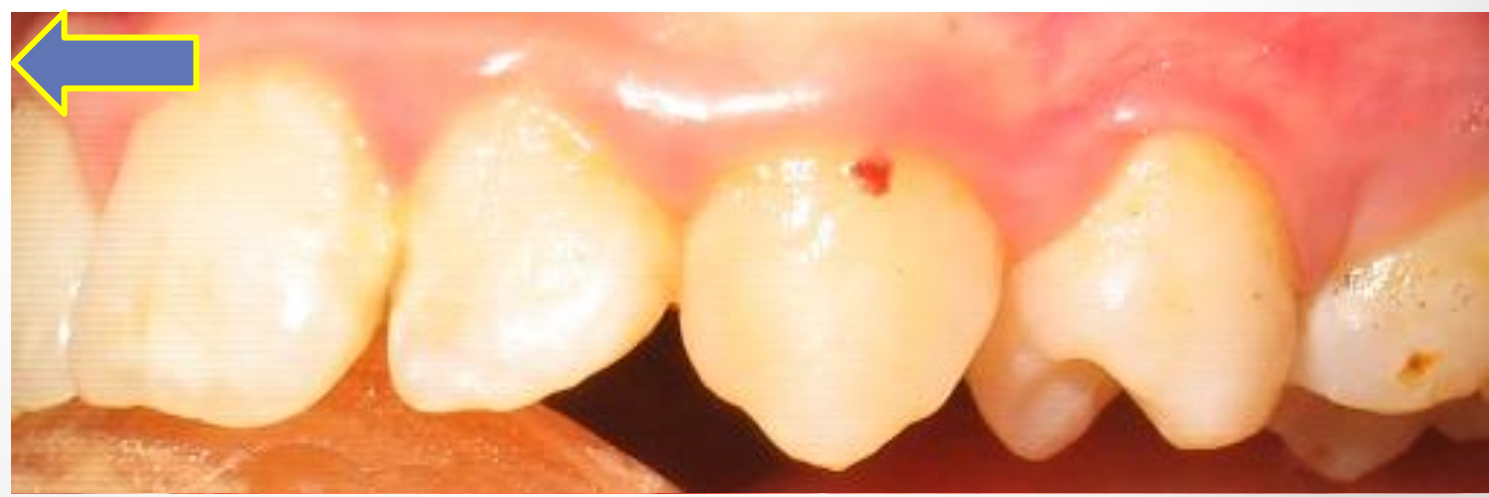
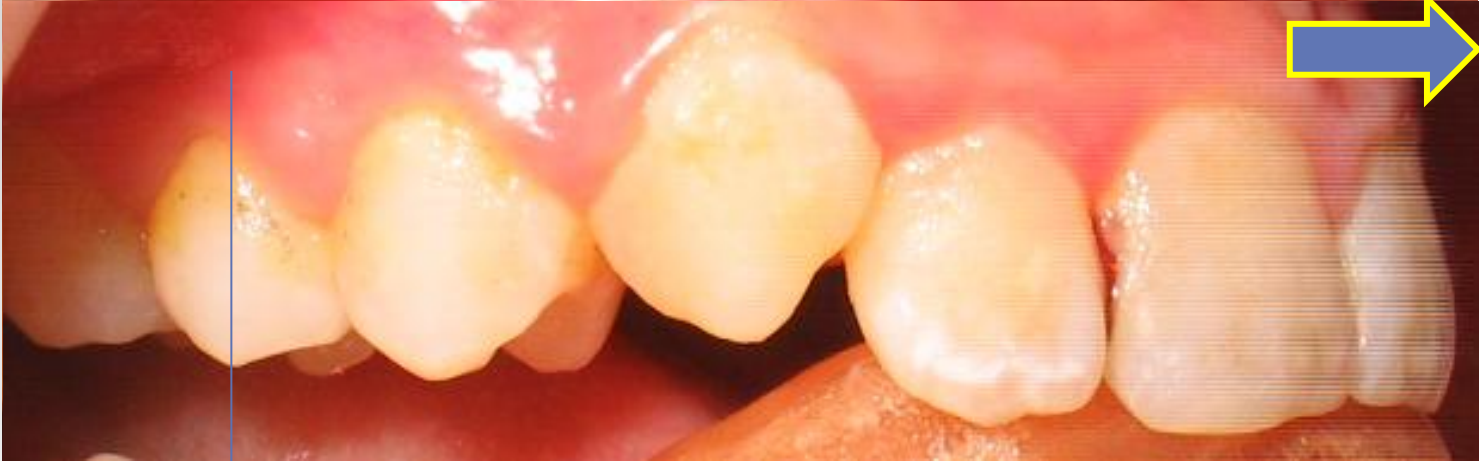
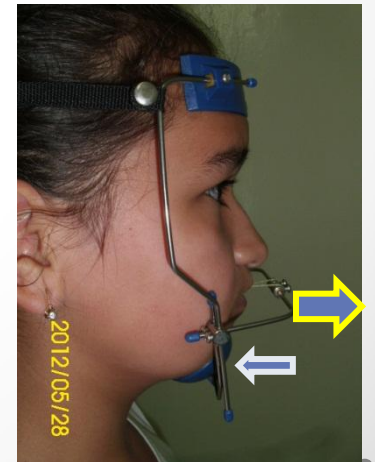
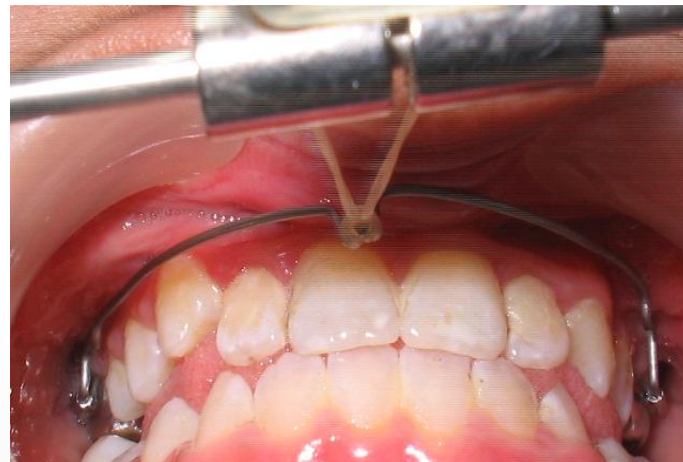
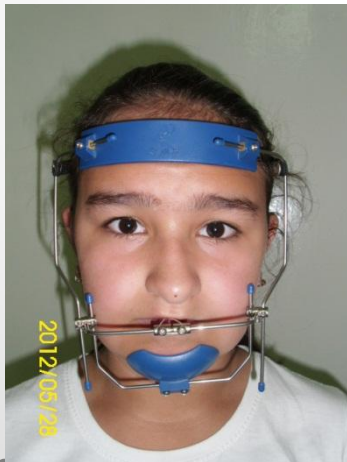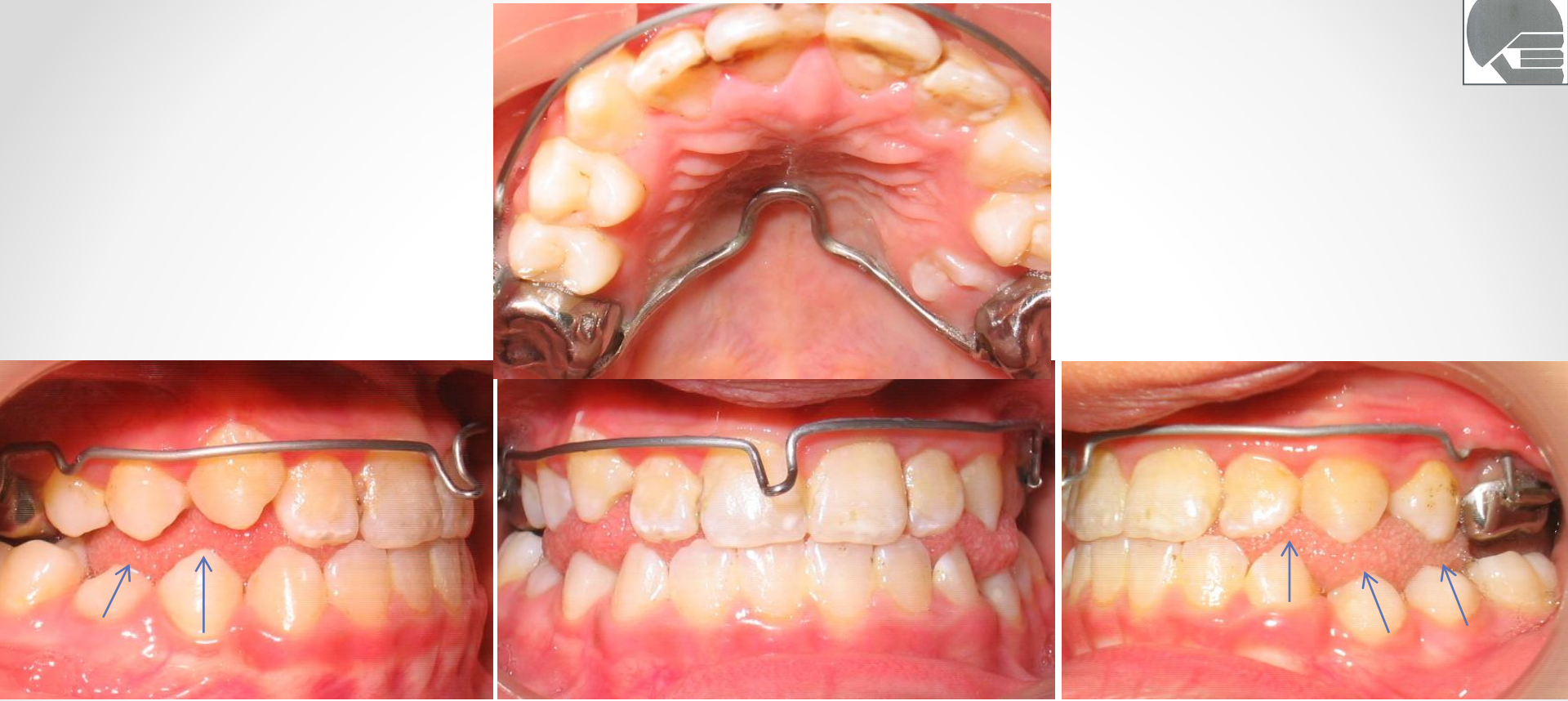P2 ↑
P1 ↑ Bugun zarur
Ertaga--- kech bo'ladi







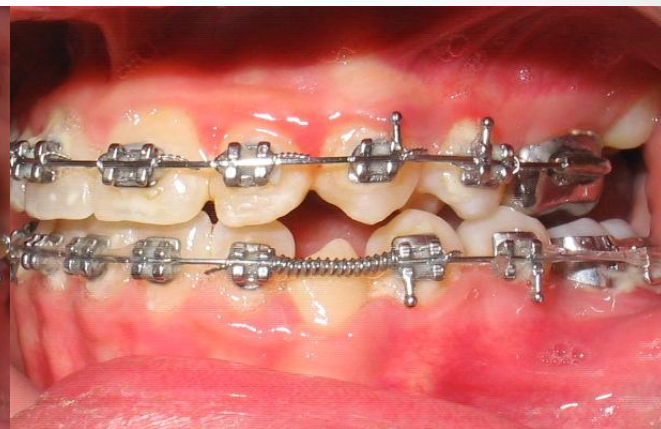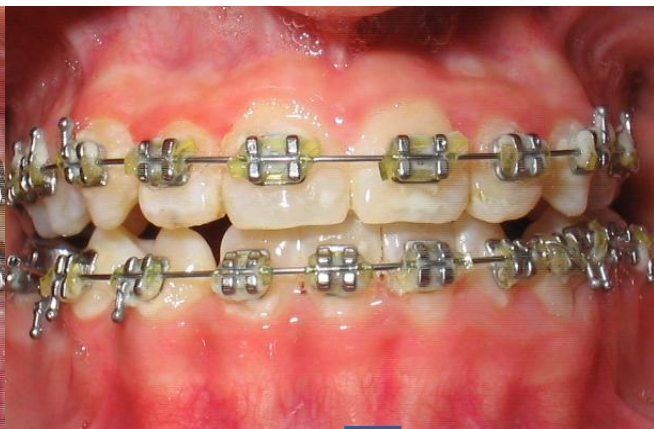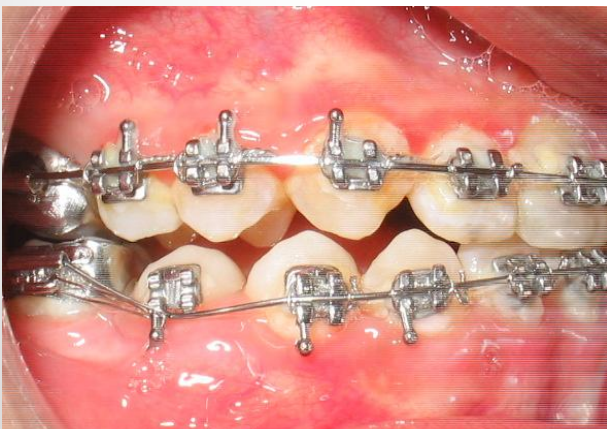


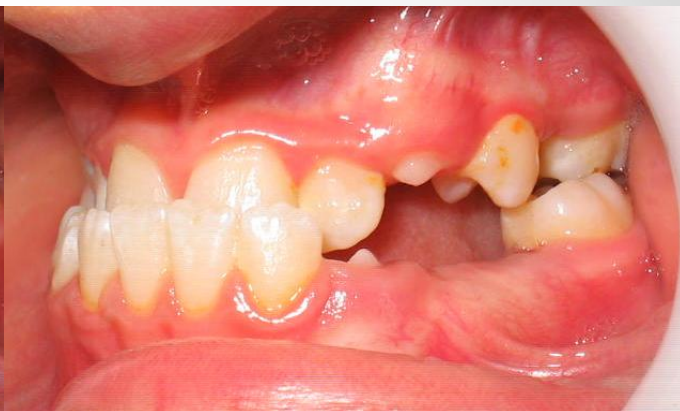
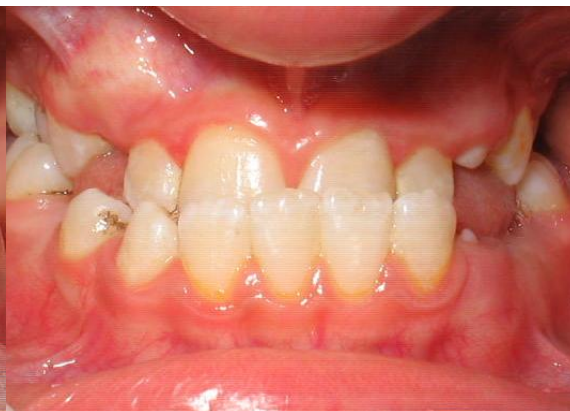
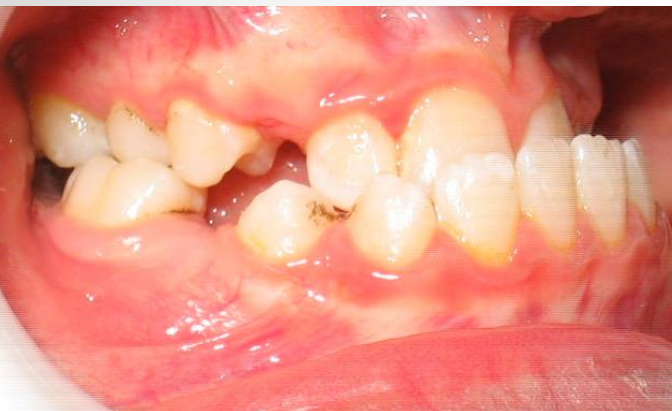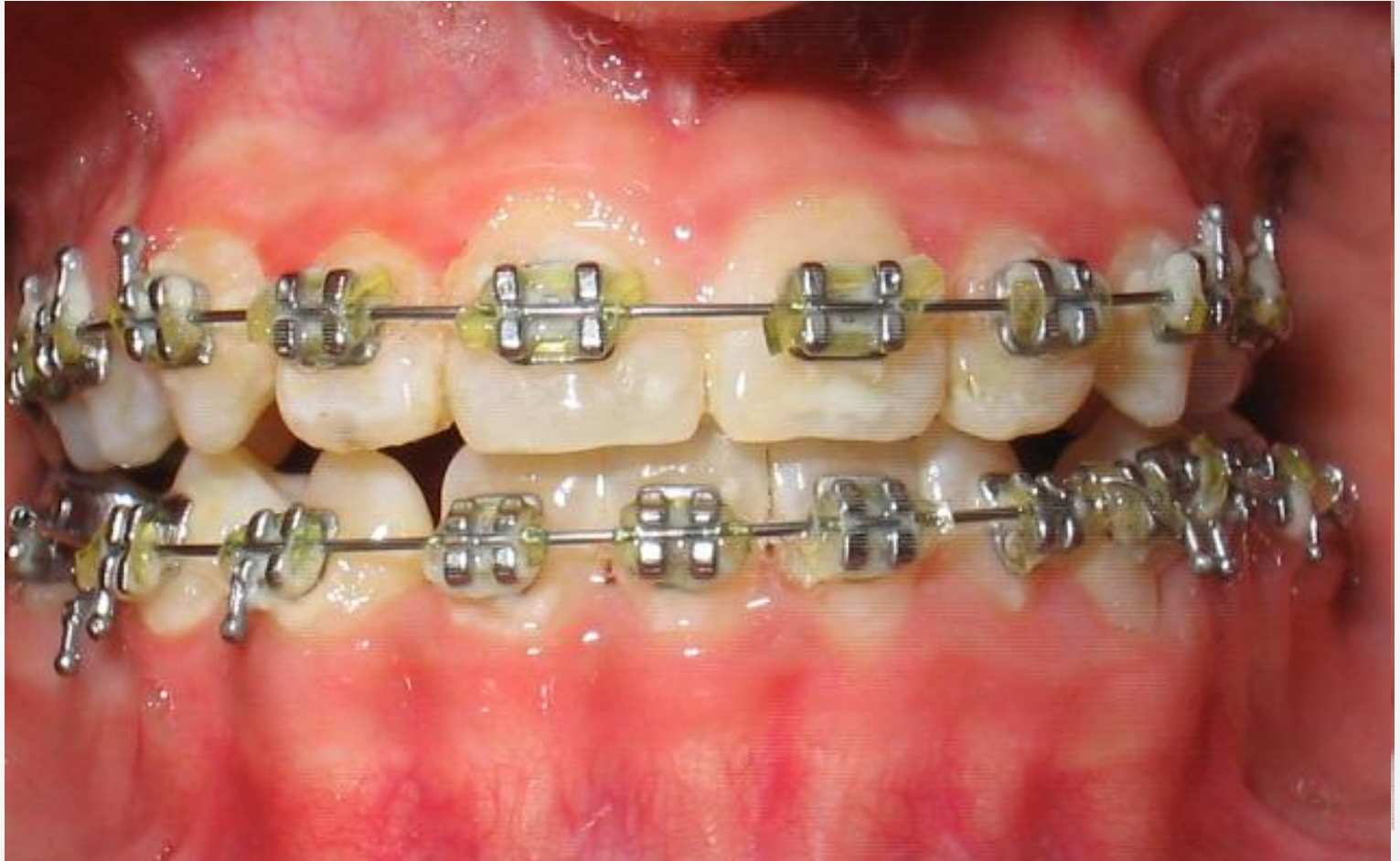До периода окончательного прорезывания боковых зубов

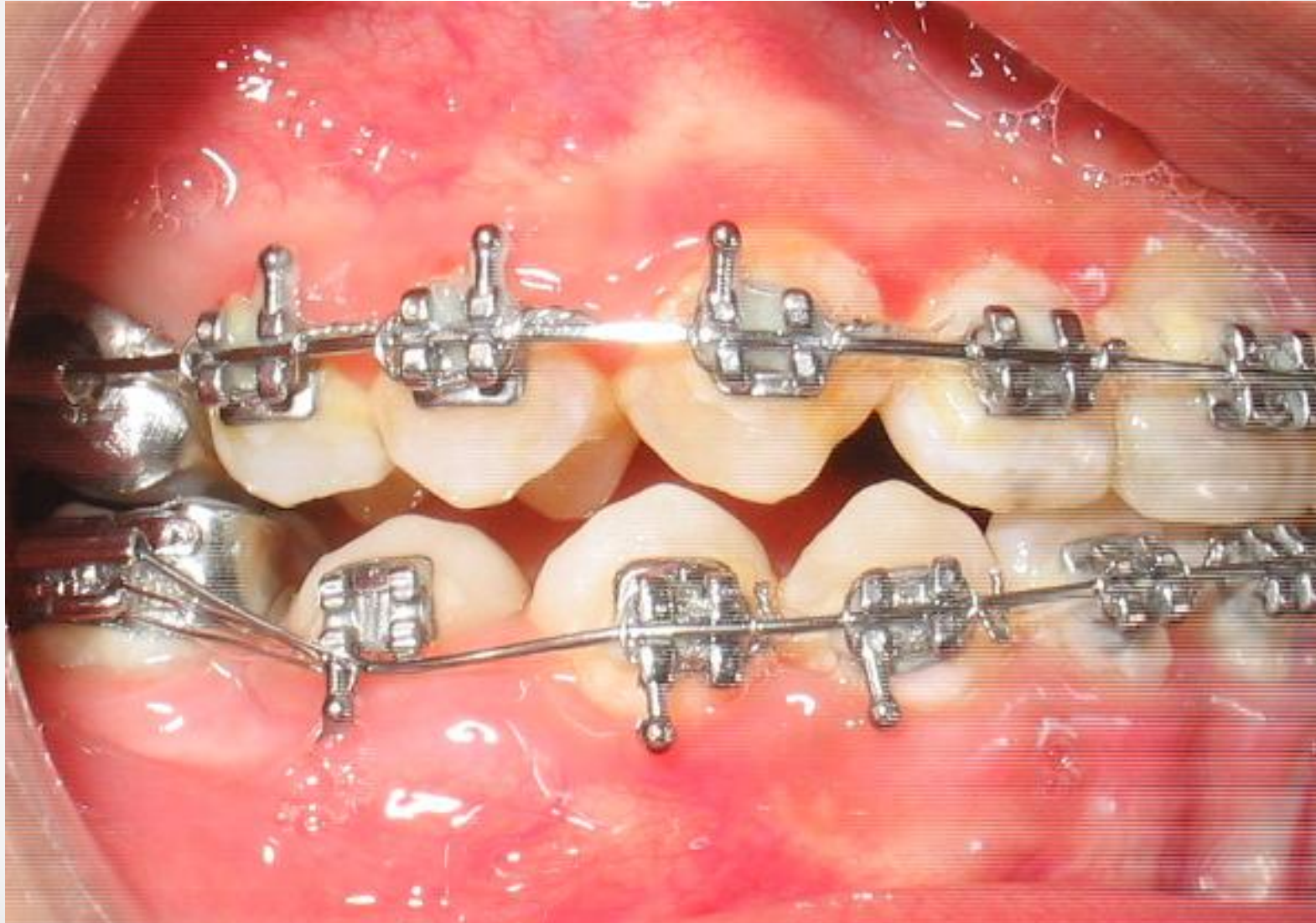


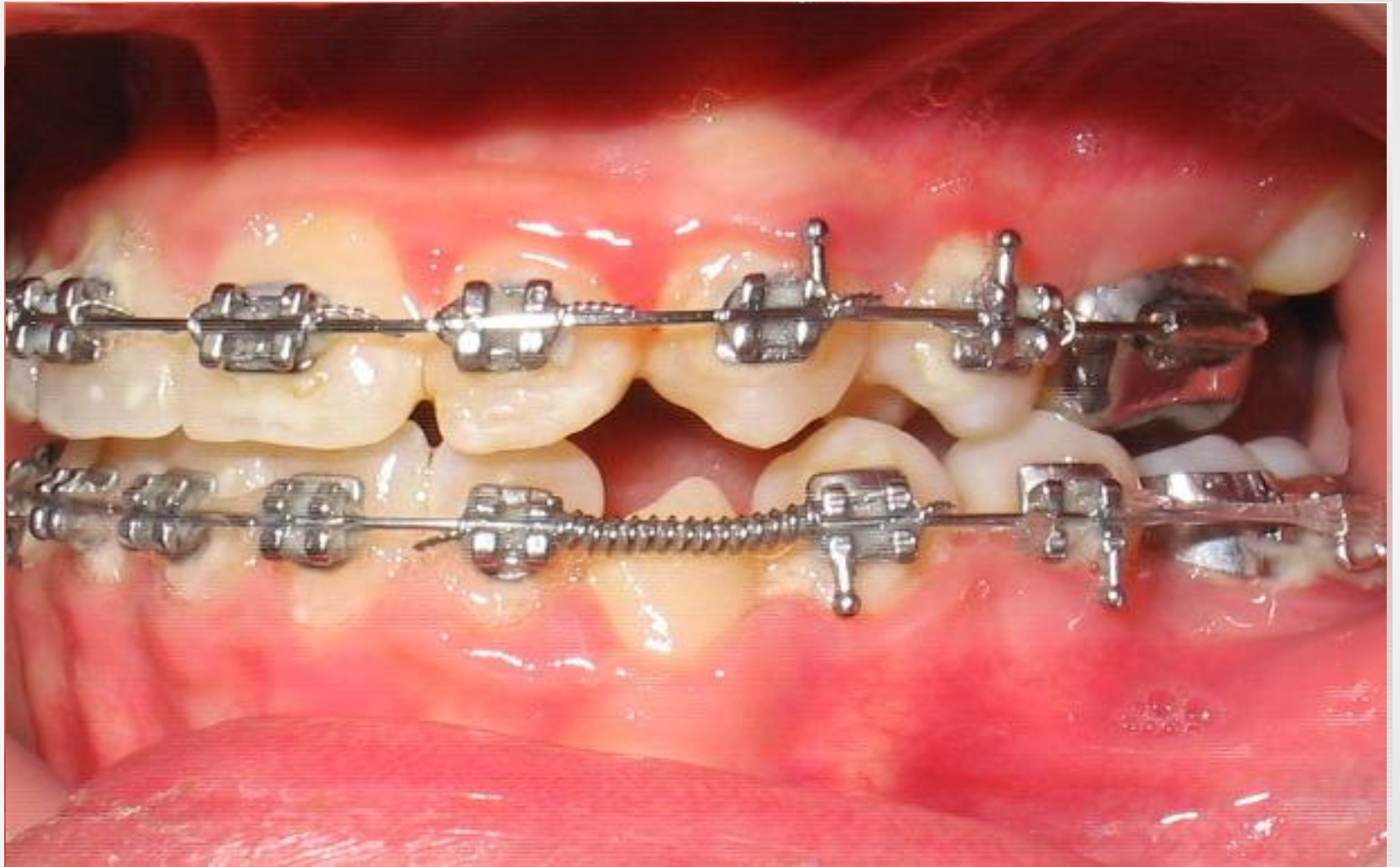2010 г.

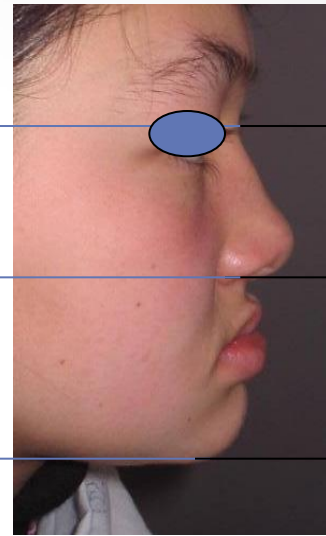
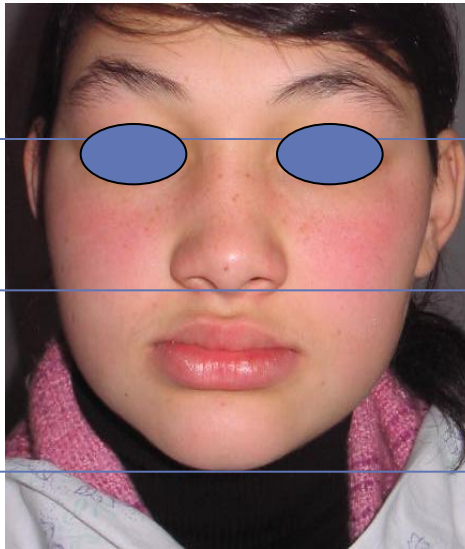
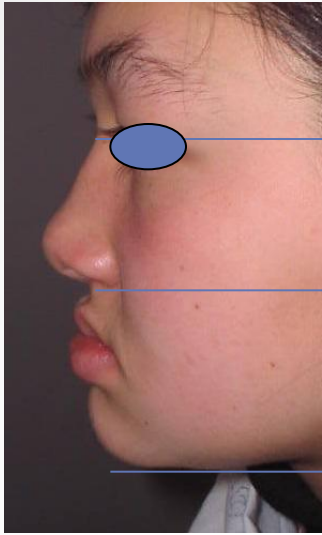


Ортодонтическая коррекция прикуса продолжается





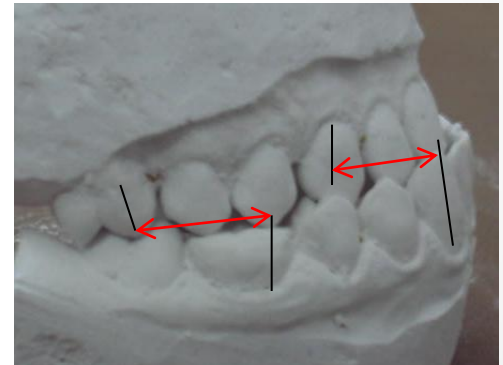
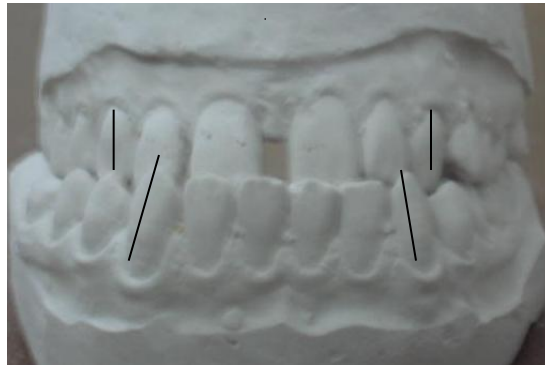
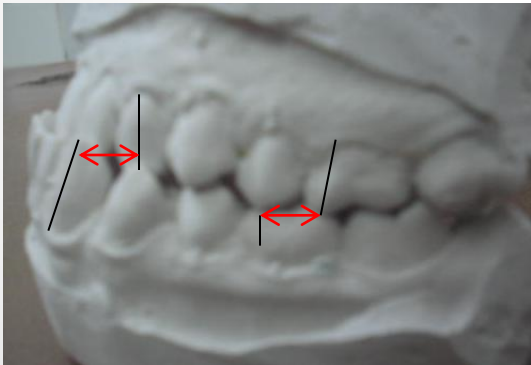


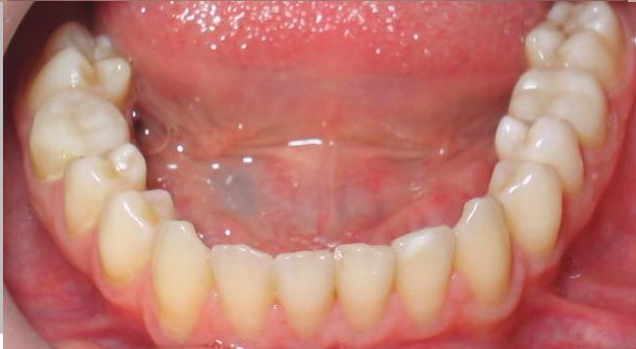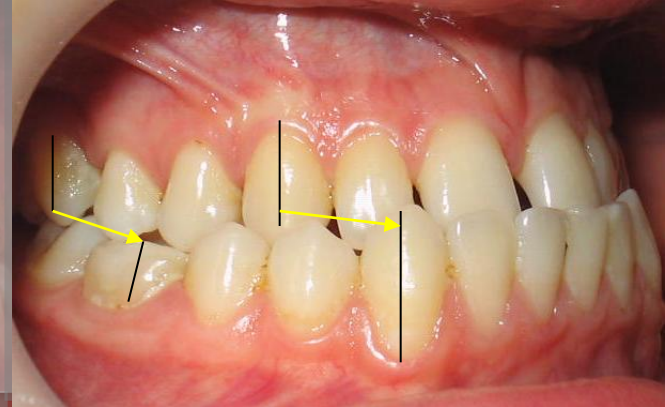
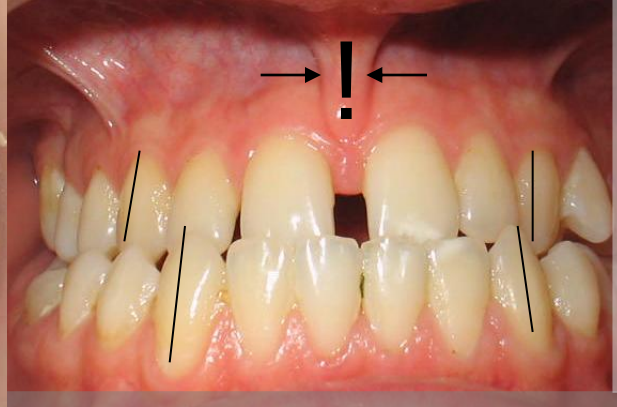
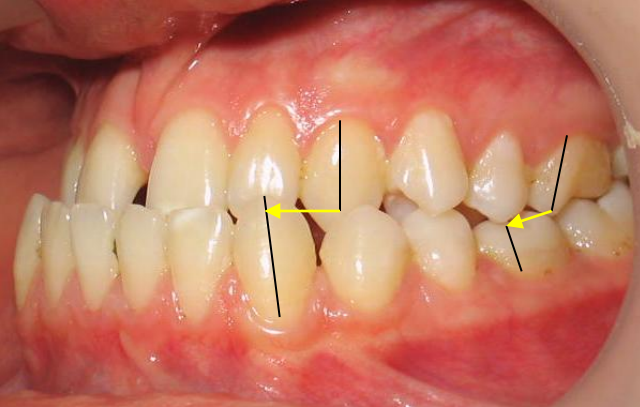

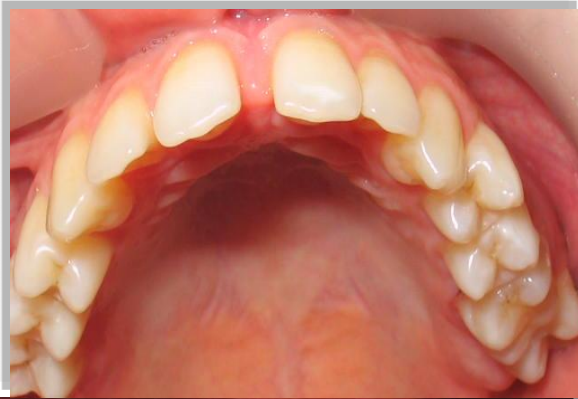
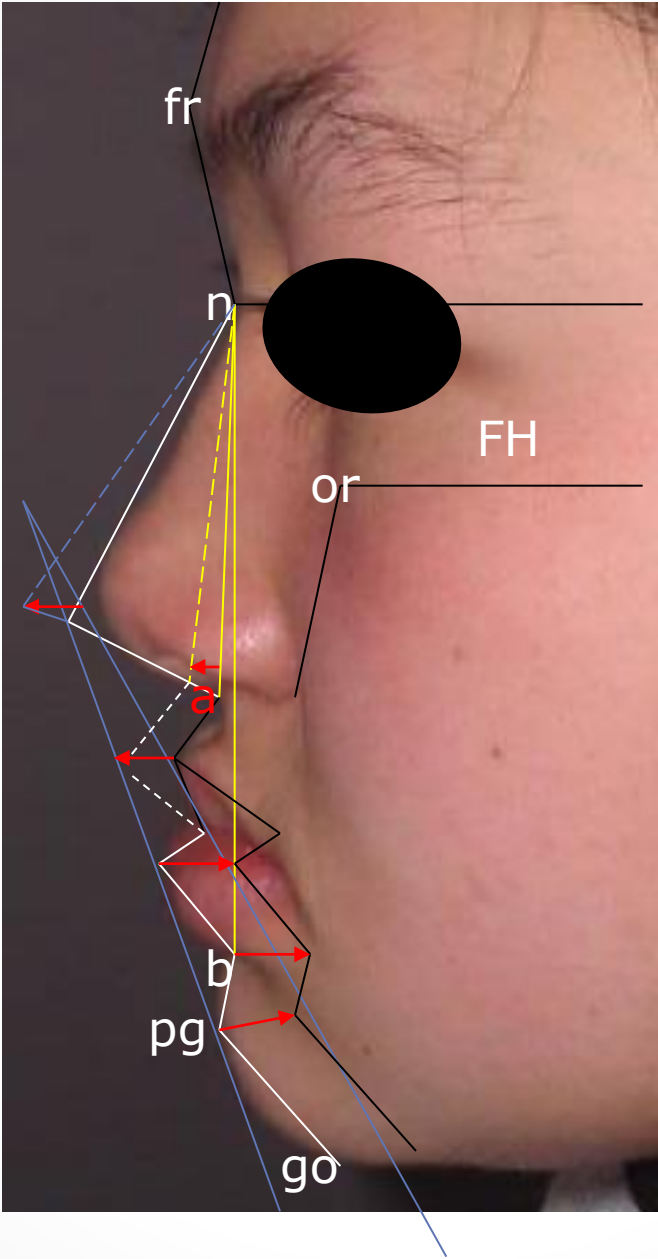
n

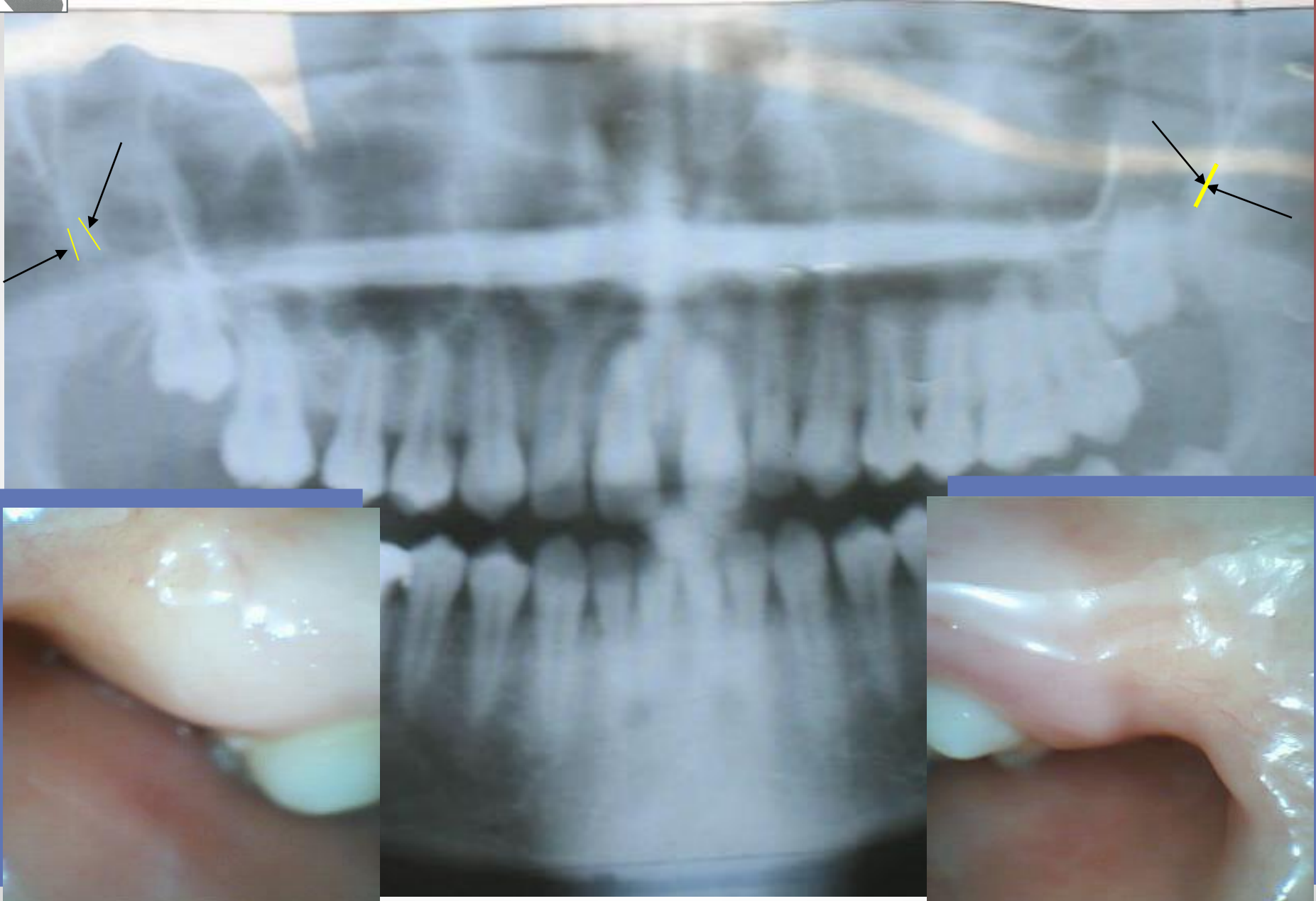
a

go



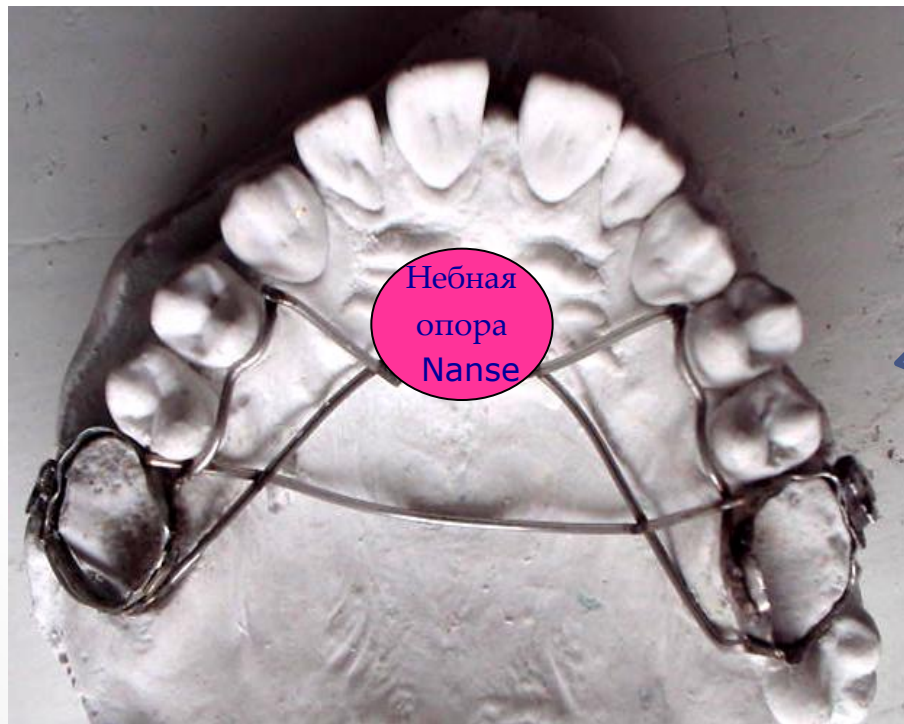



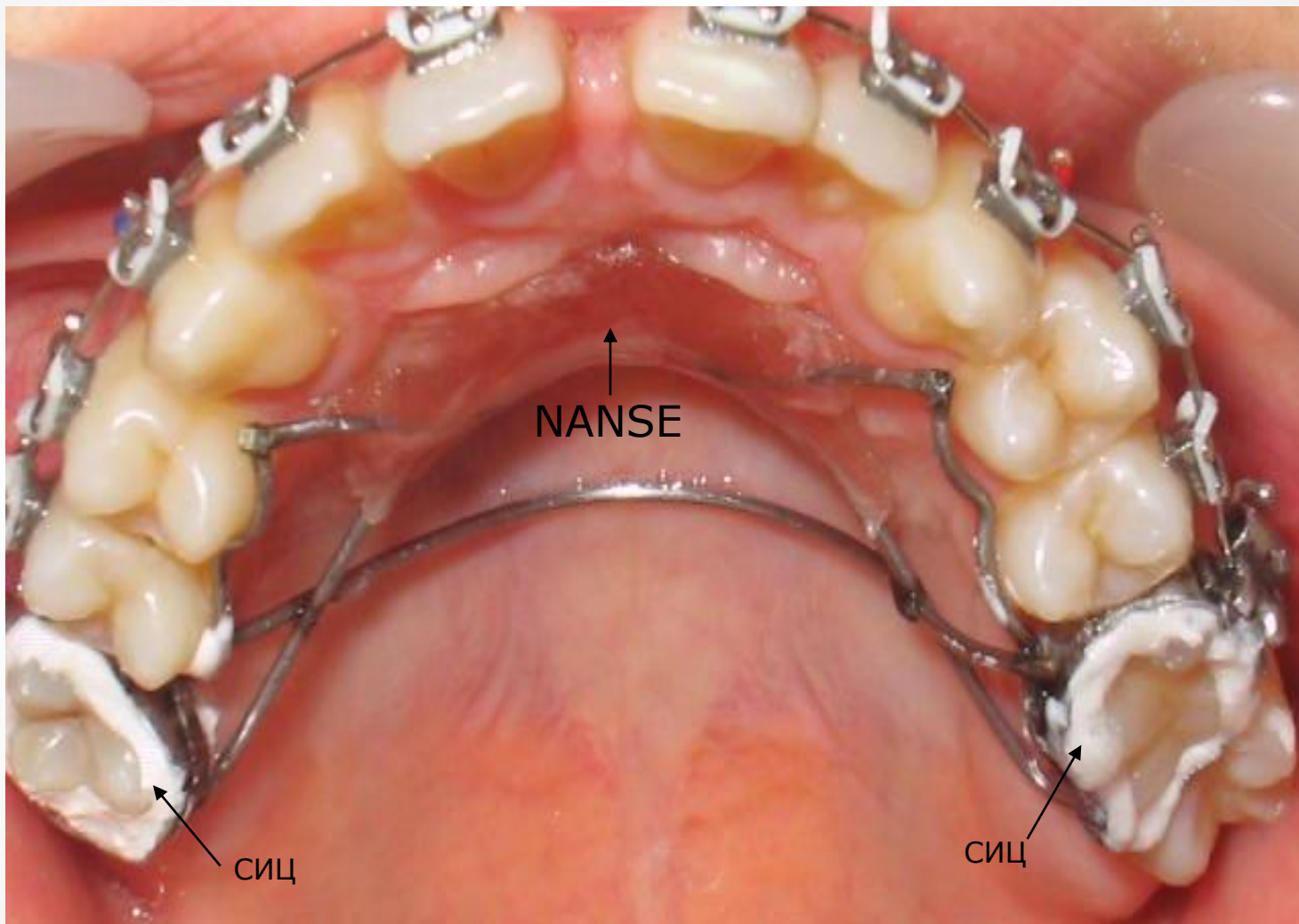




Соединяющая опора

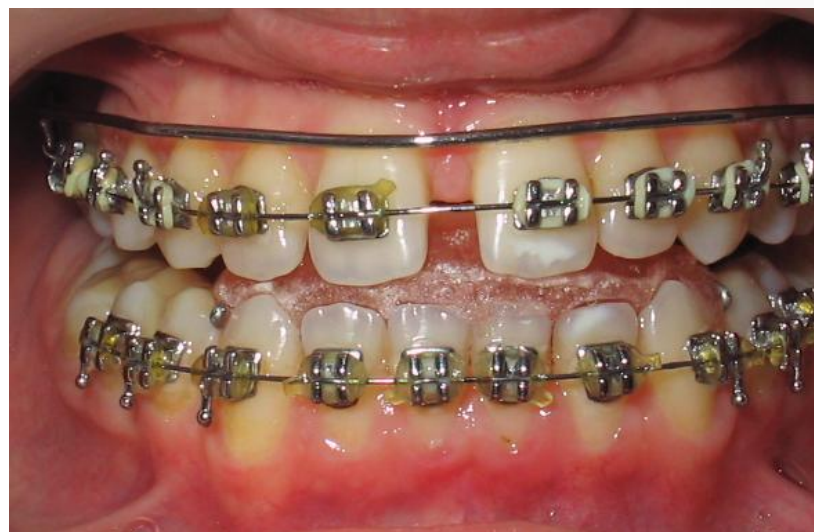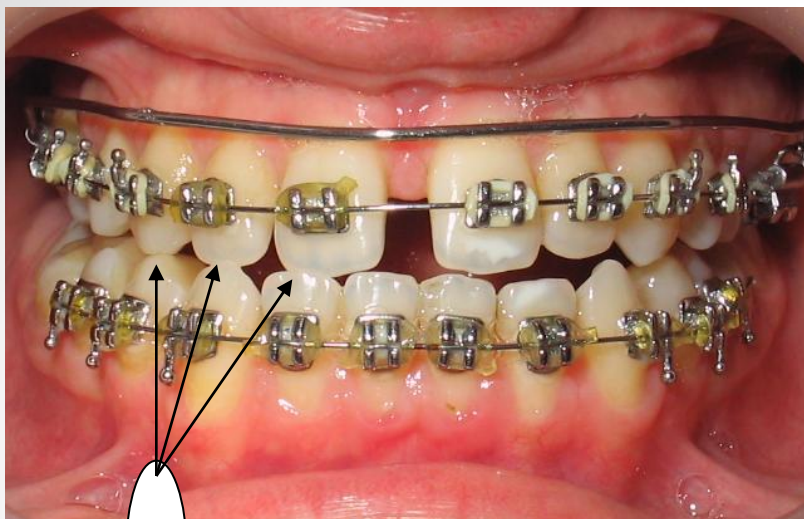
Горизонтальная
штанга





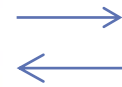
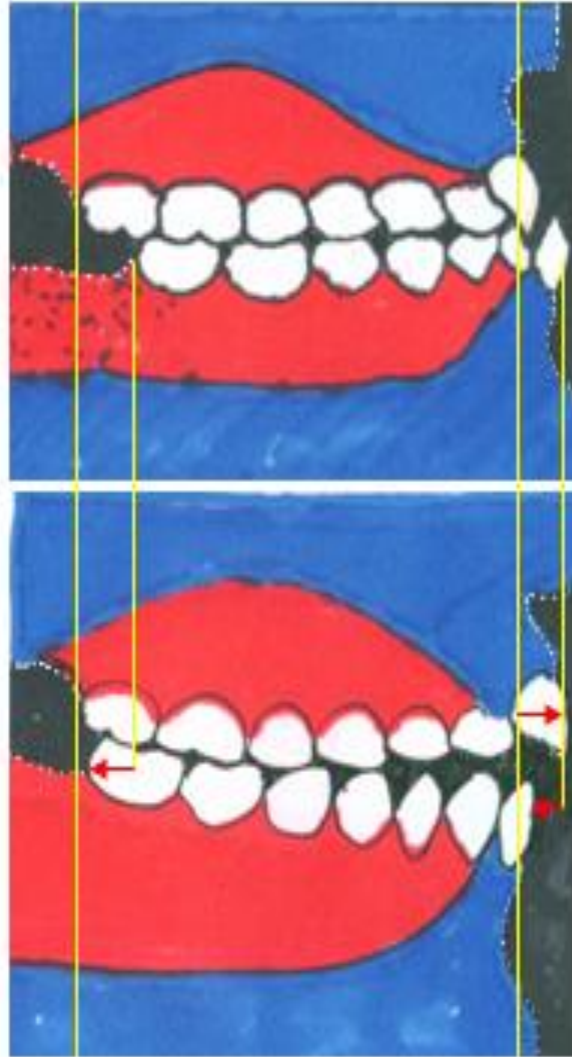
ДУГА NiTi: 1-визит 0,12" , 2-визит(через месяц) 0,14" + апп. Брюкля.





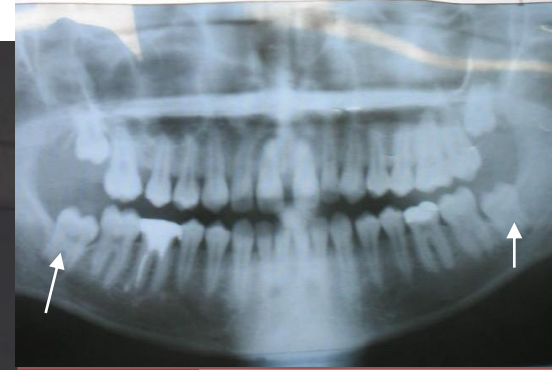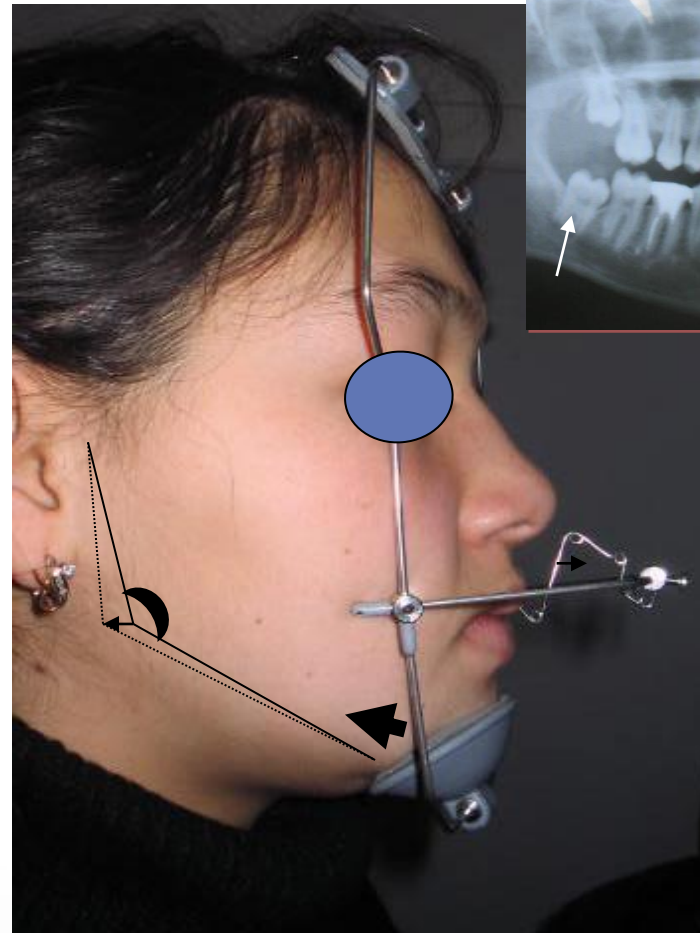
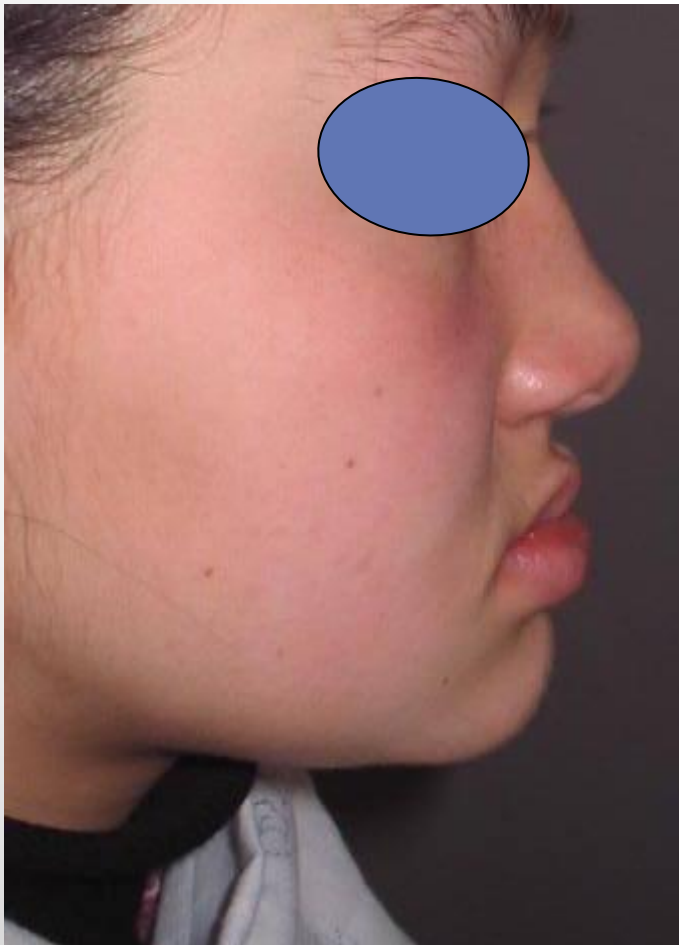
3-визит(ч\з 2 мес), дуга - NiTi: 0,16'' + апп.Брюкля

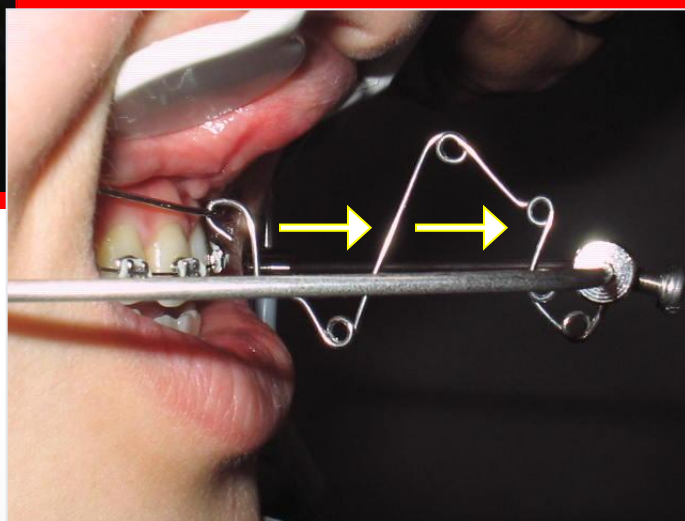
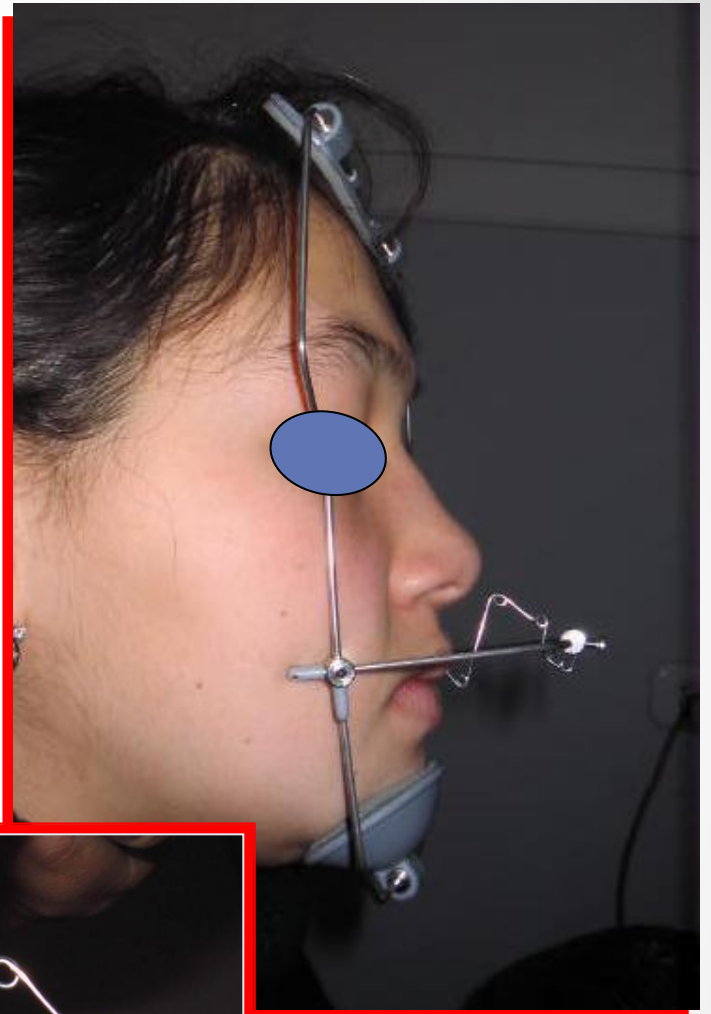
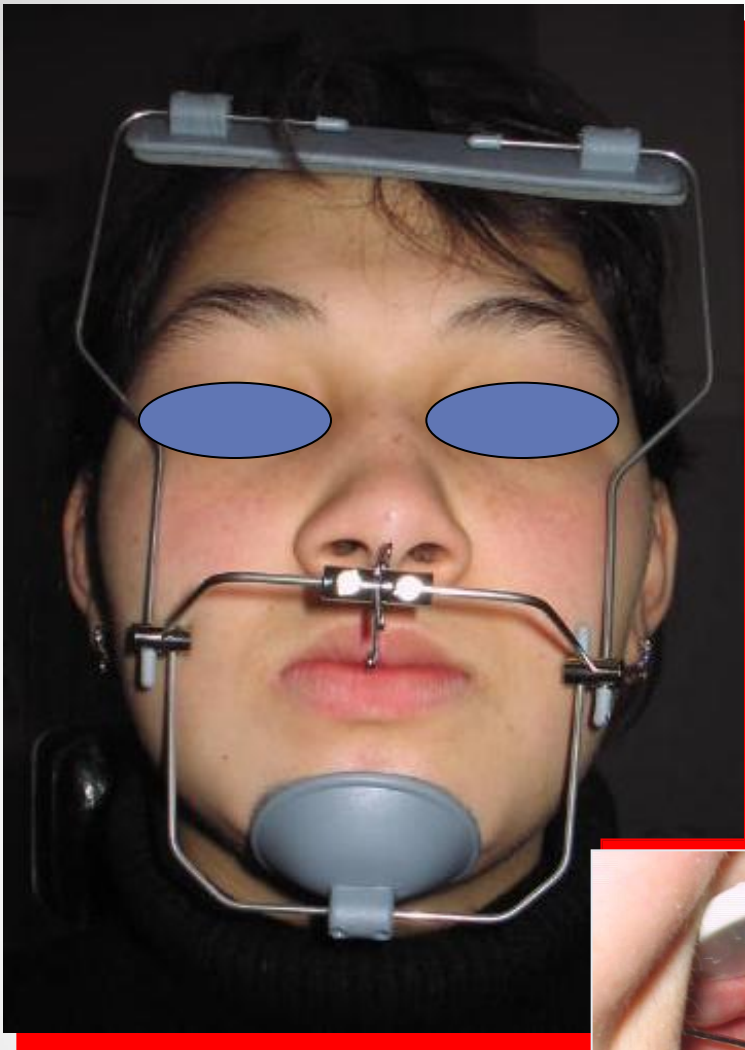




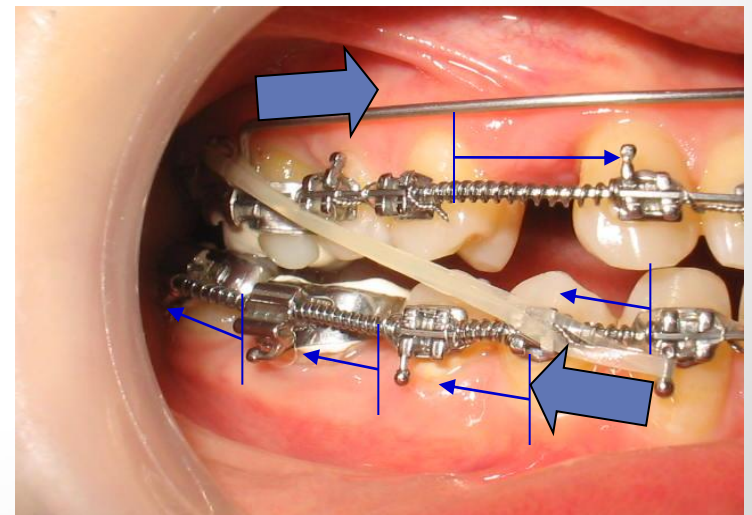
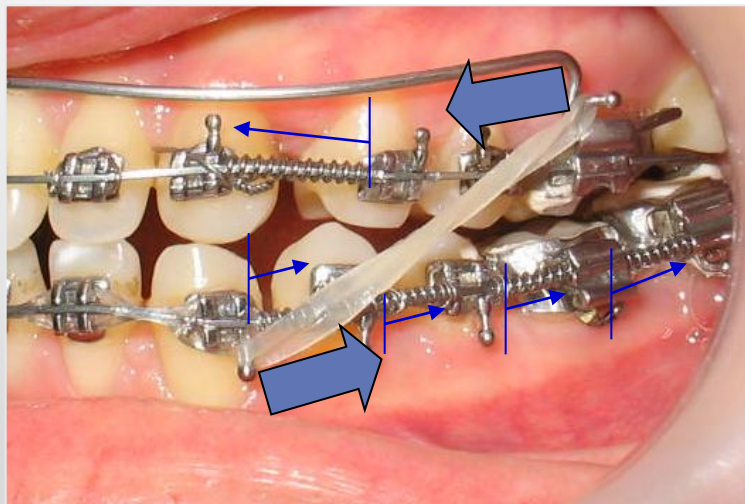
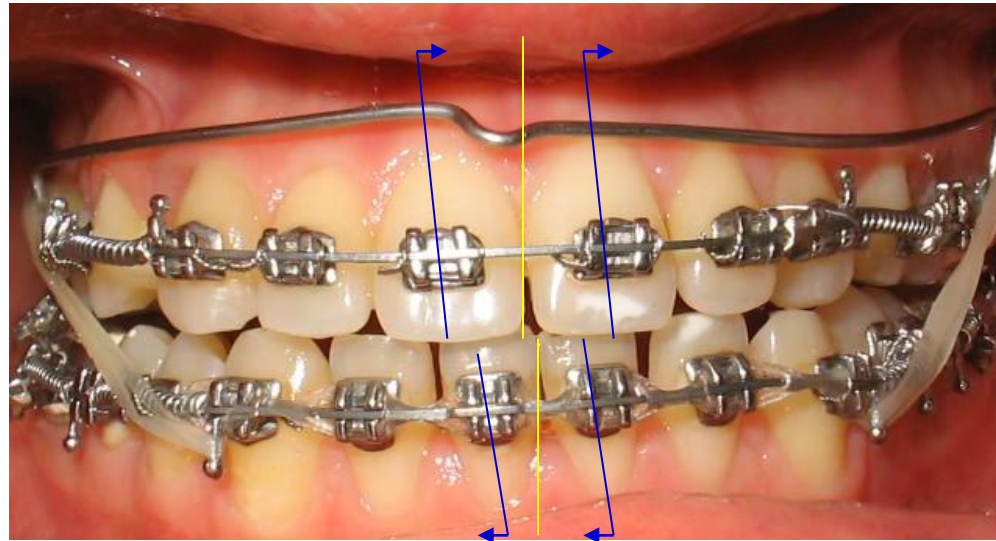
ЭНУКЛЕАЦИЯ ЗАЧАТКА **зуба** НА Н\Ч(зуб мудрости):

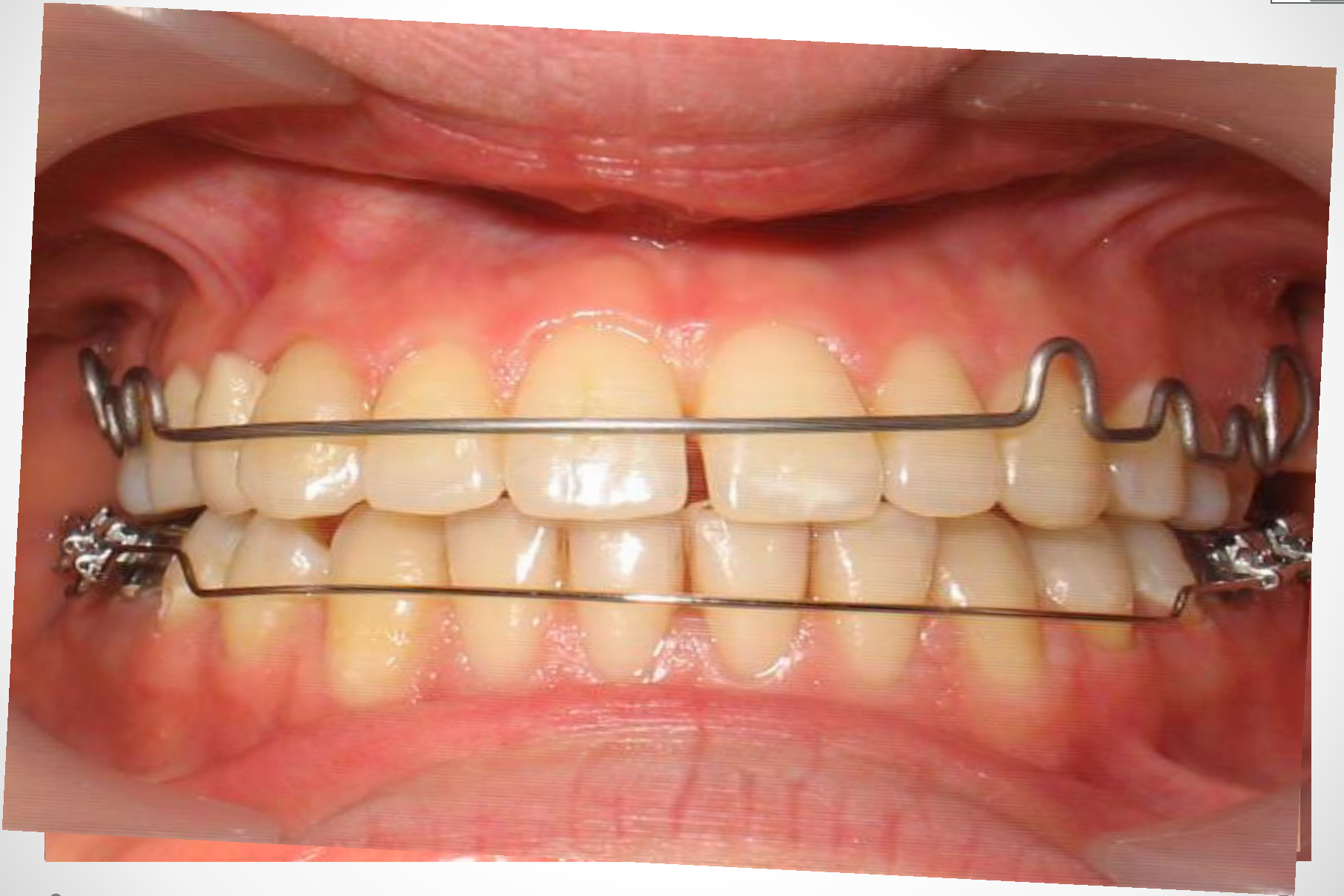- Торможение сагиттального роста ниж. челюсти;
- Возможность проведения компрессии угла н\ч;

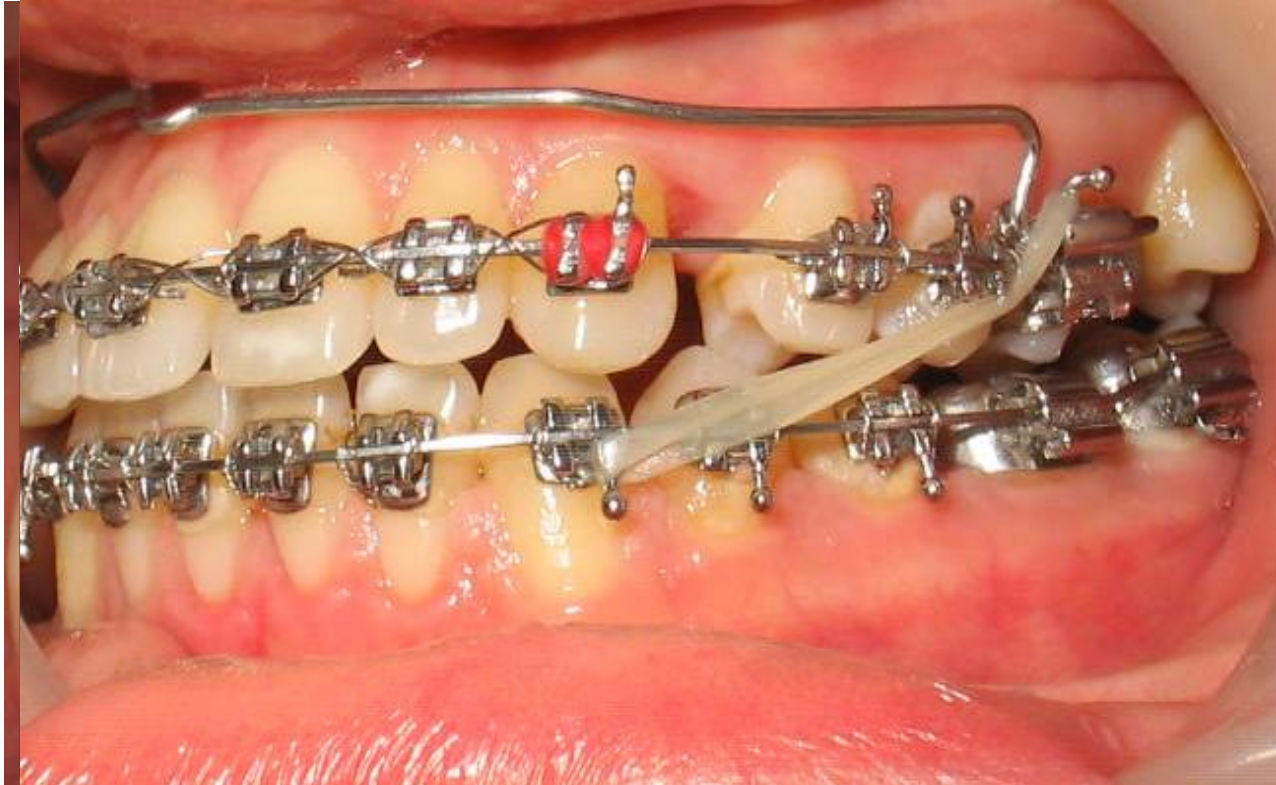


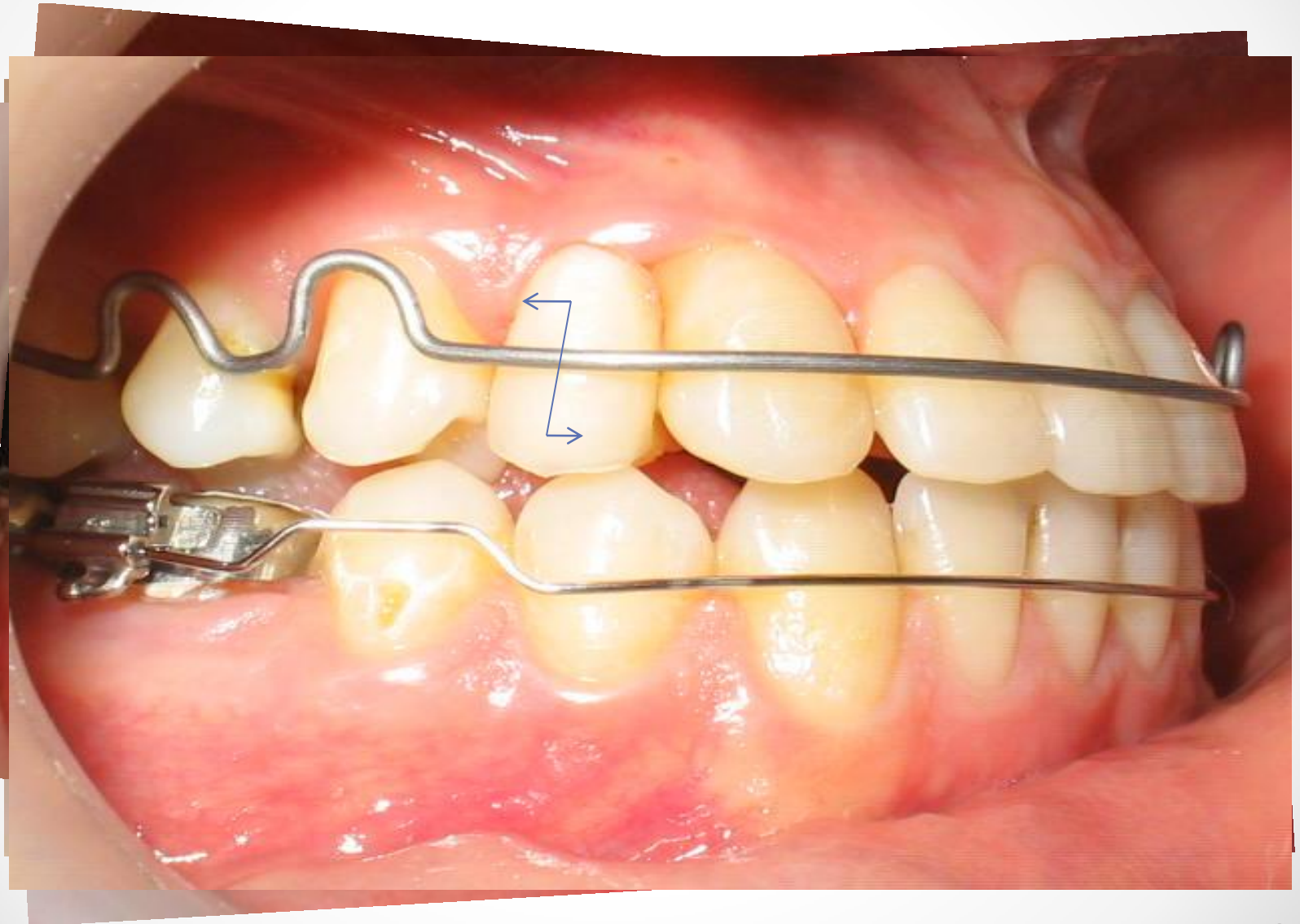


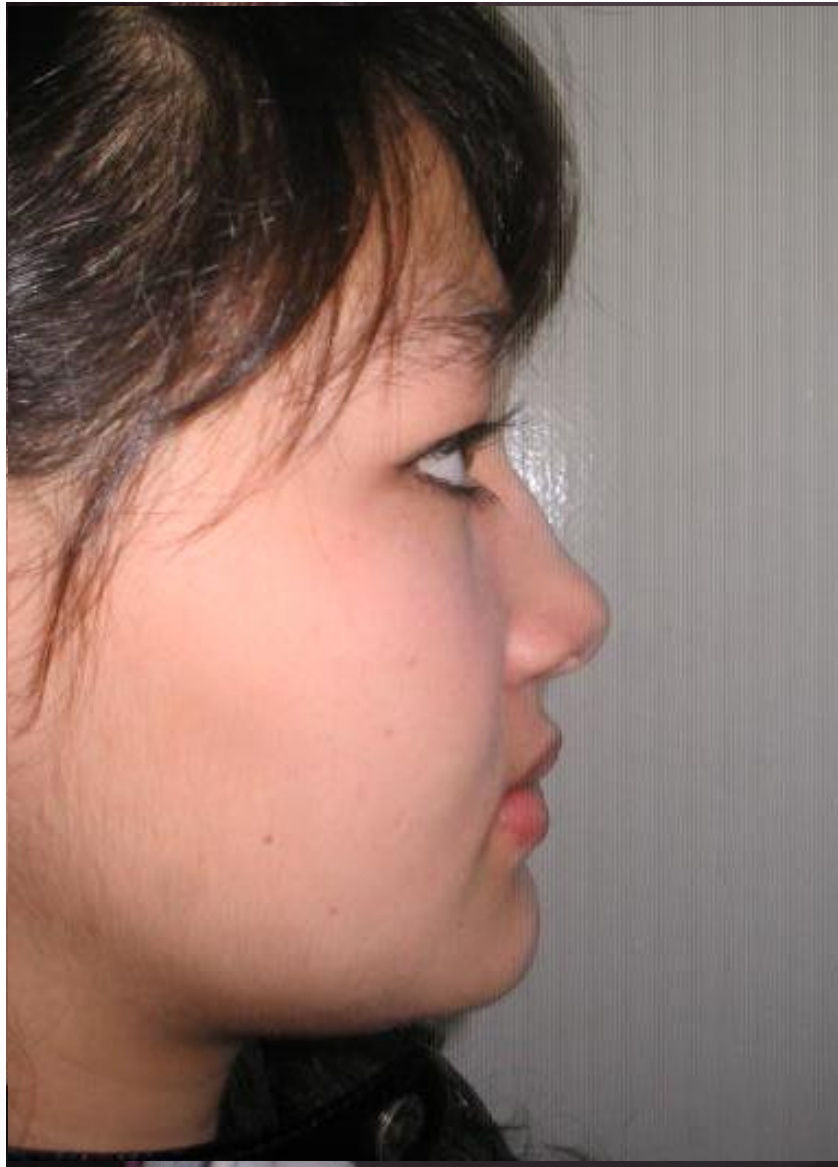ПРОТИВОДЕЙСТВУЮЩАЯ МУЛЬТИМЕЗИОДИСТАЛЬНАЯ СИСТЕМА(ПММДС)


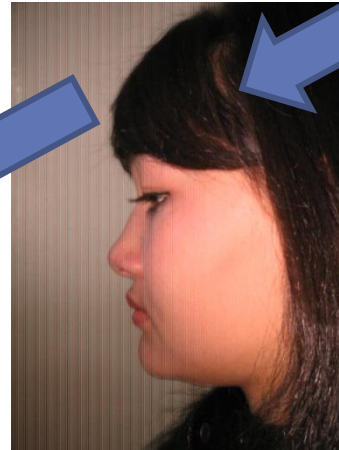
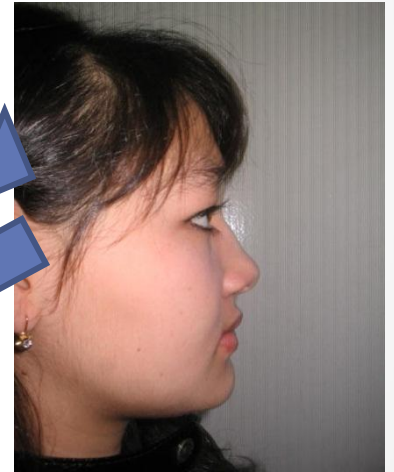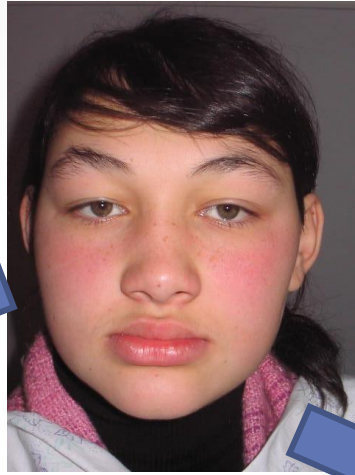
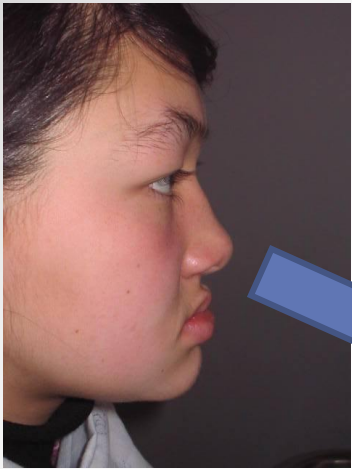


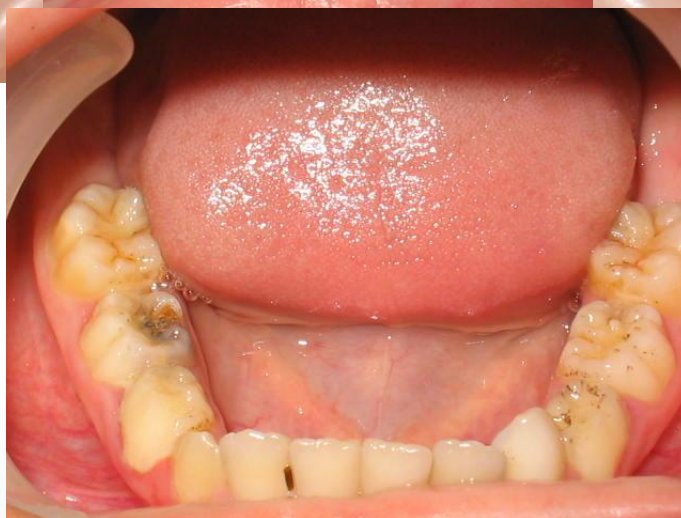
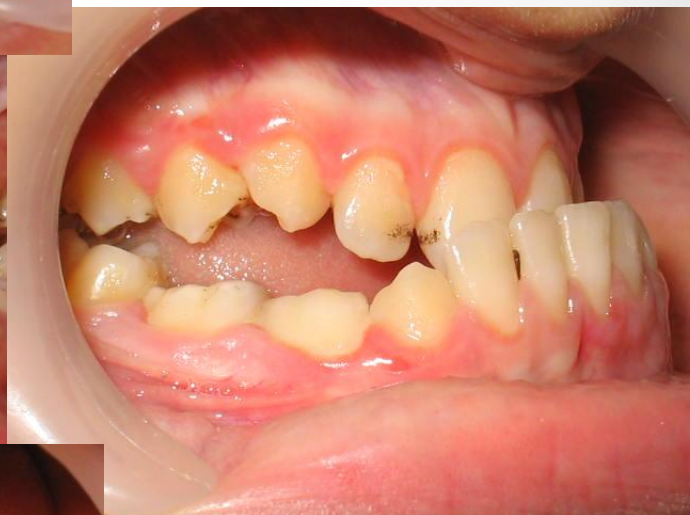
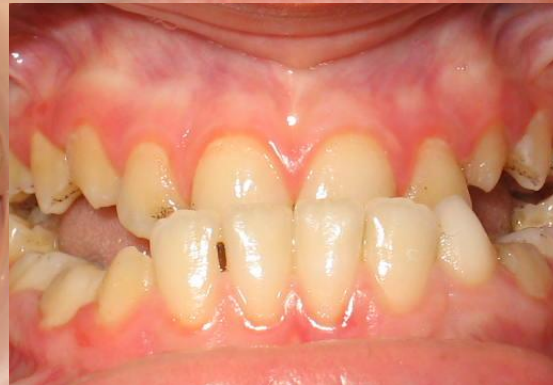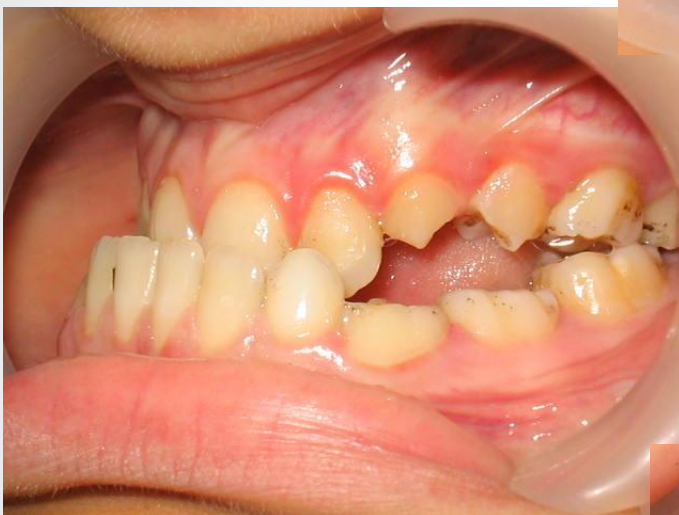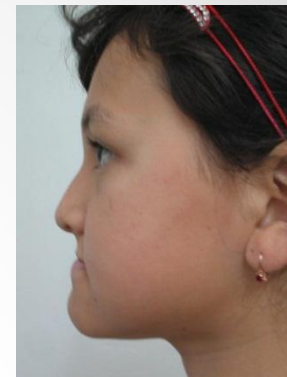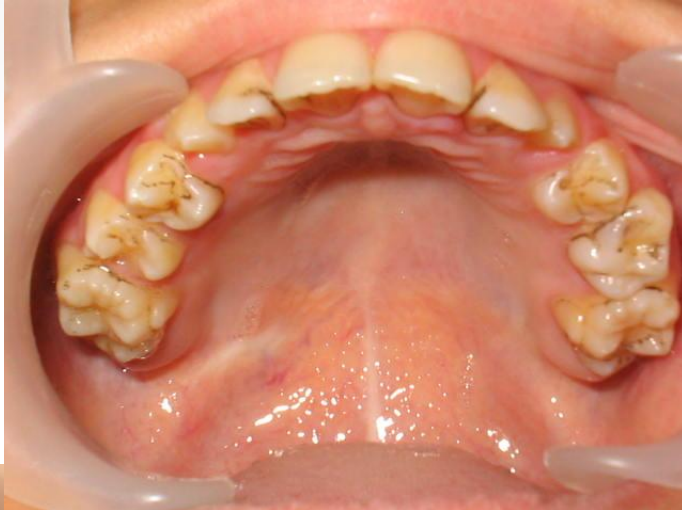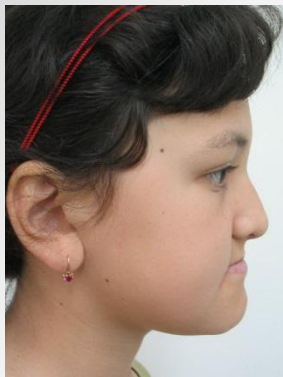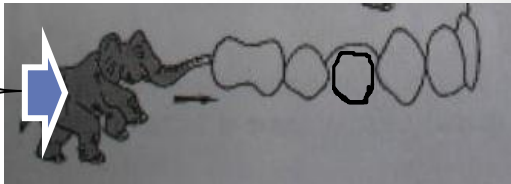
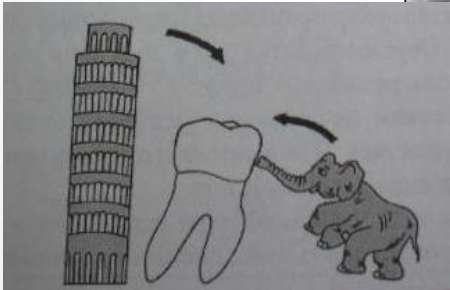
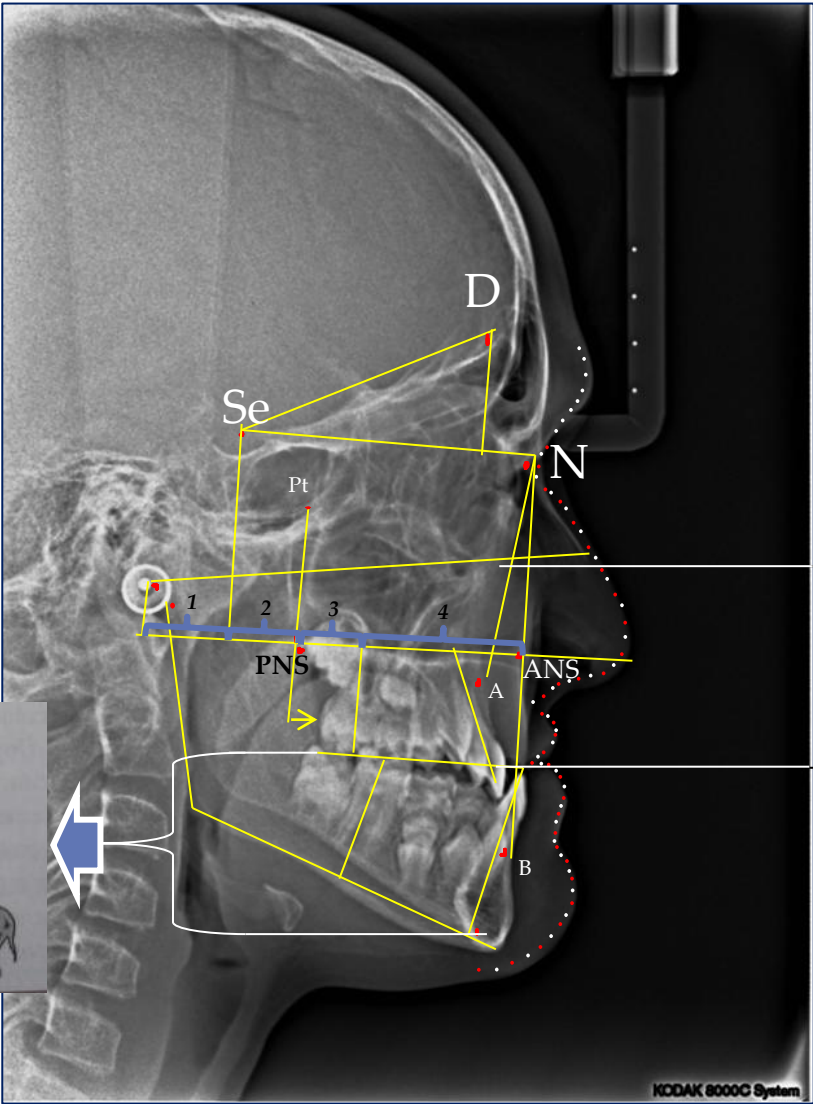









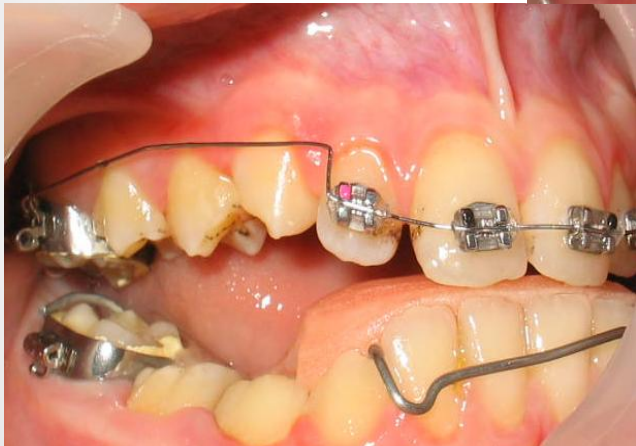
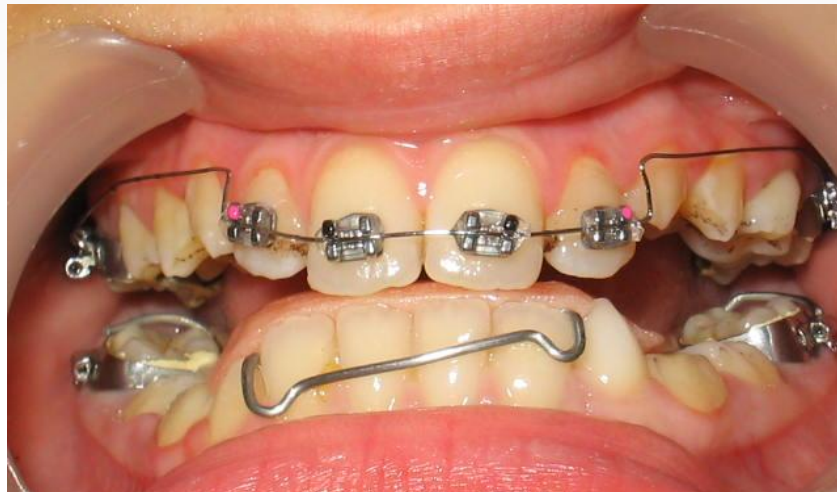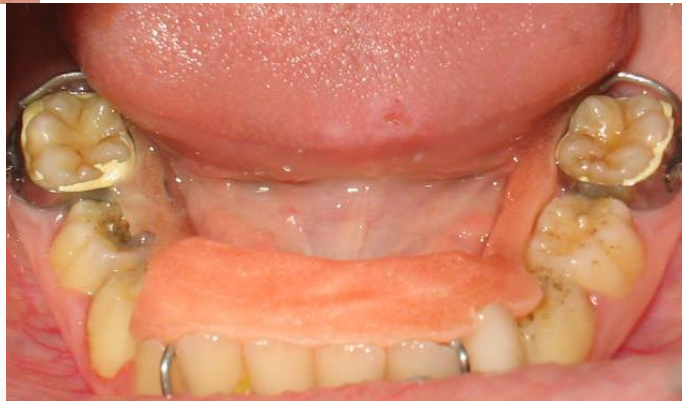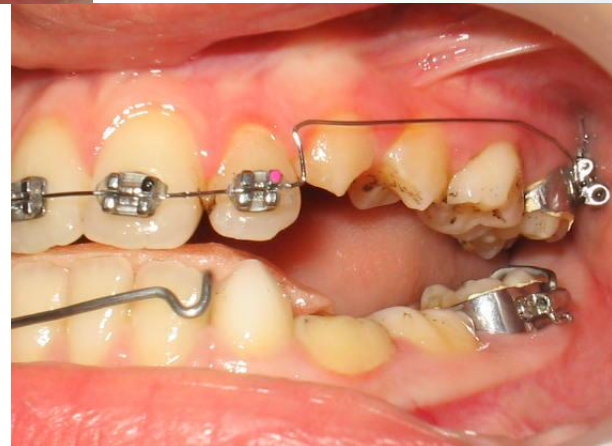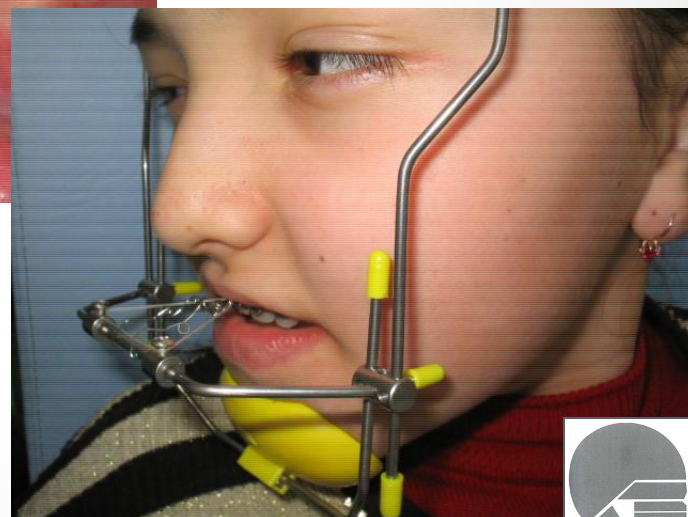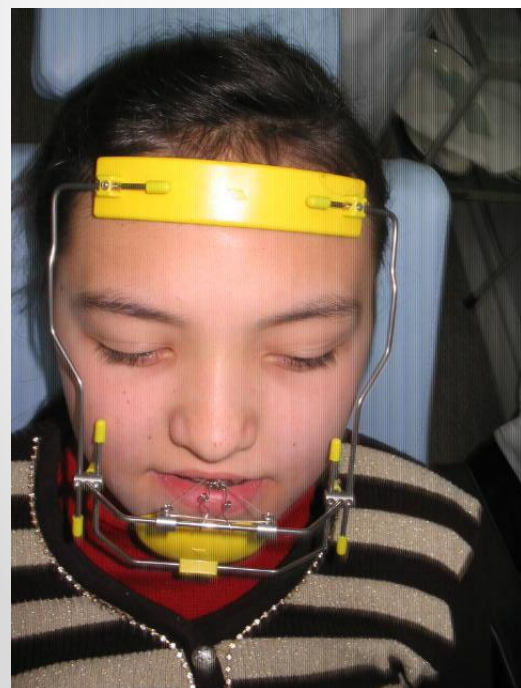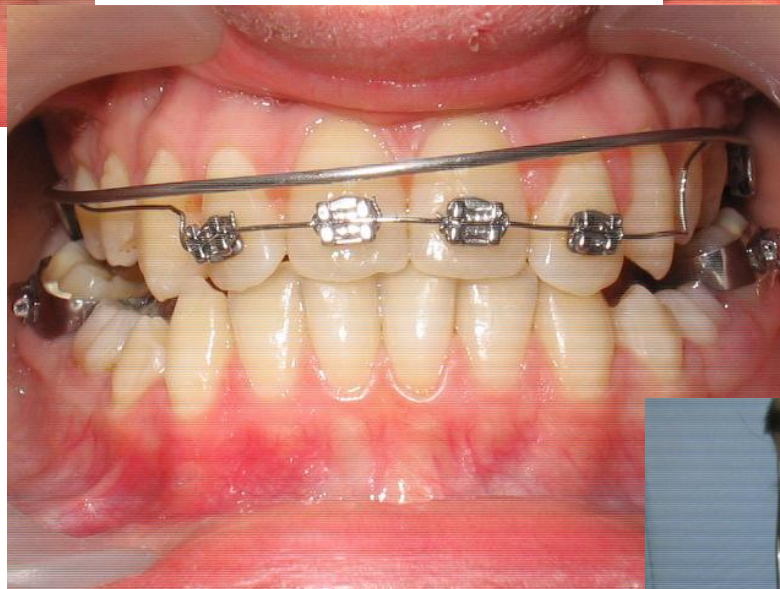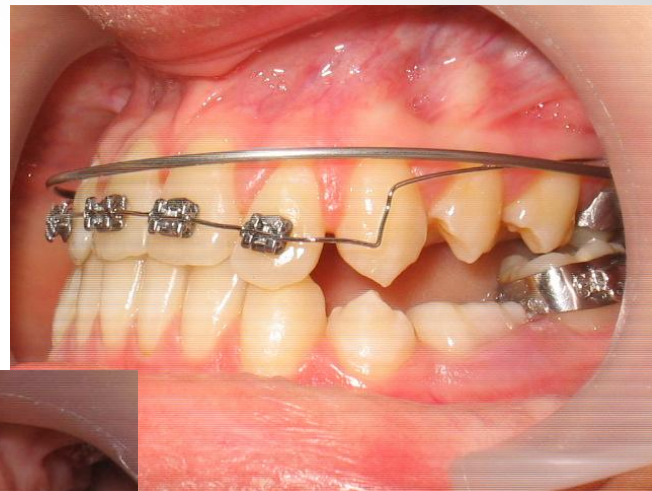
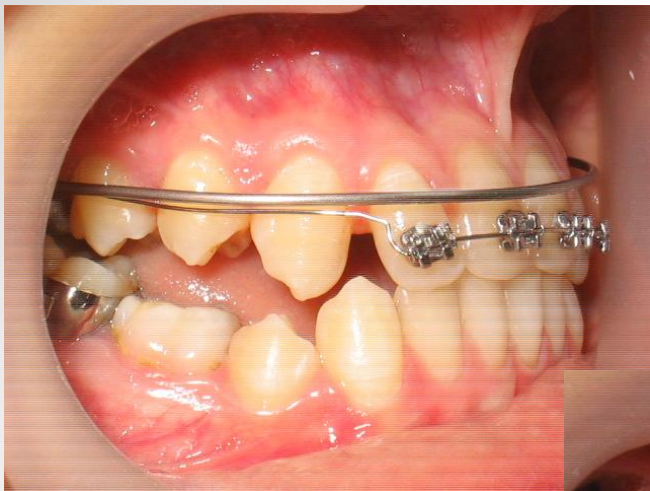




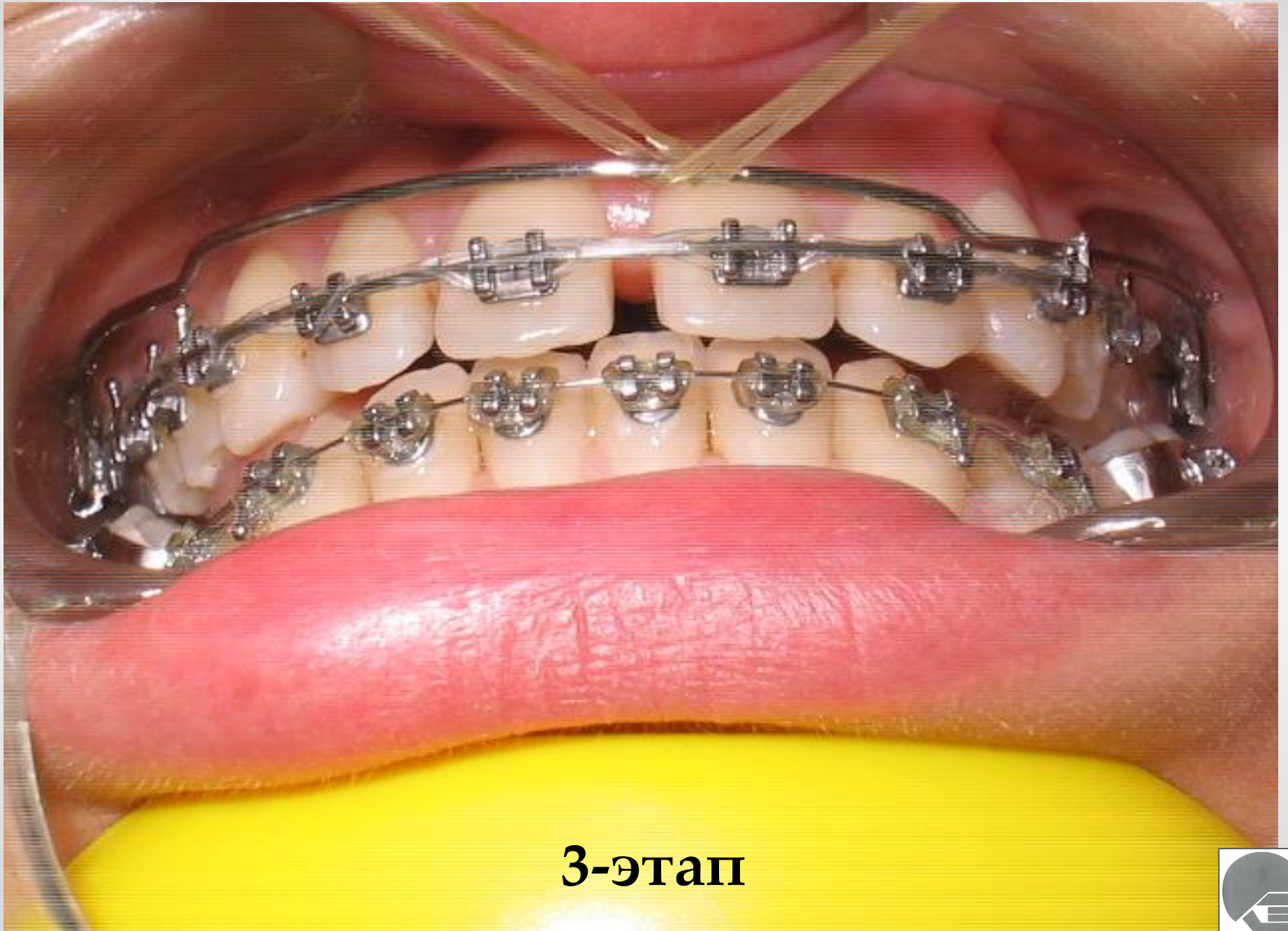1-этап



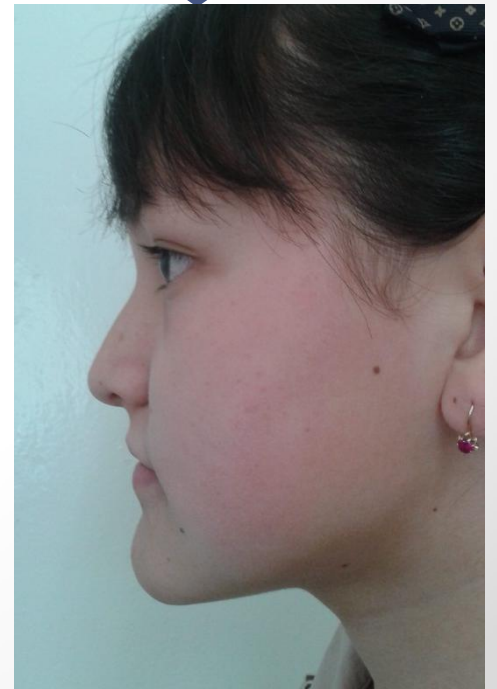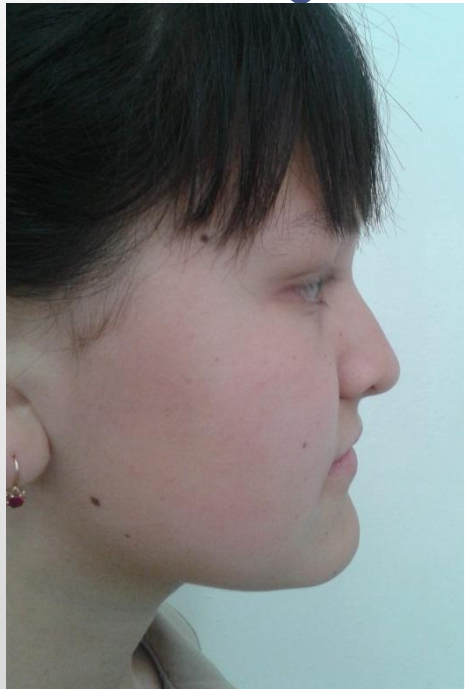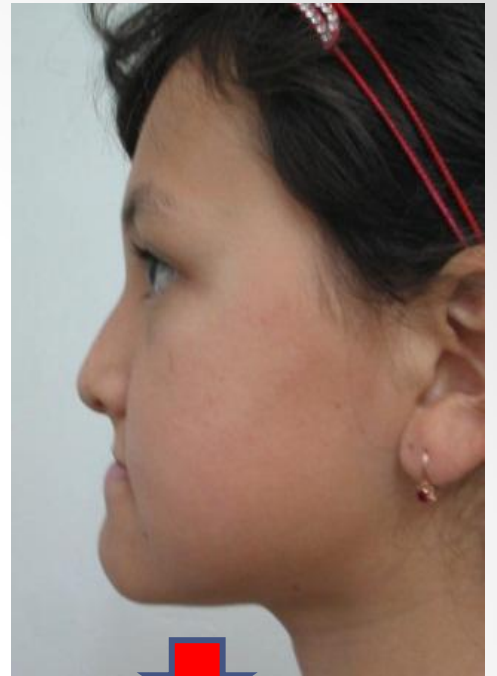
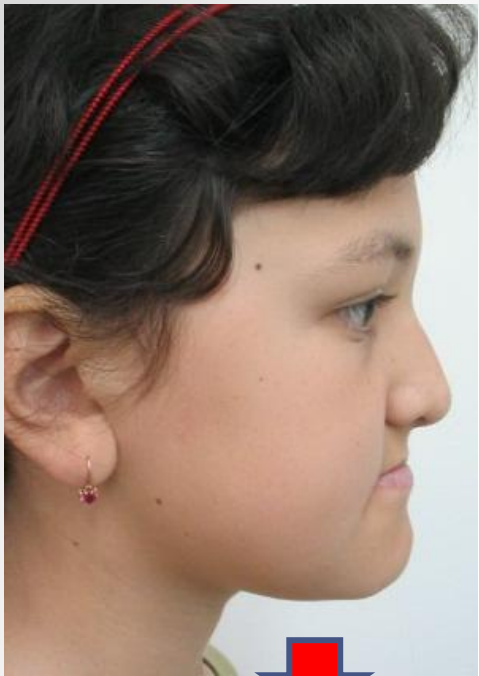2-этап

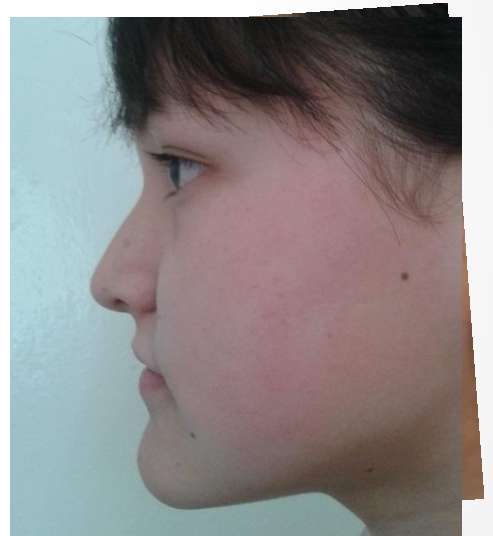
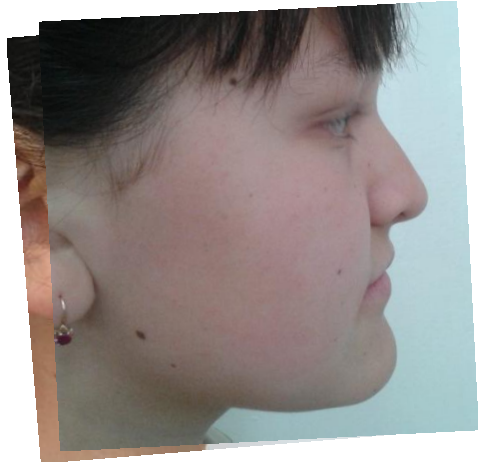


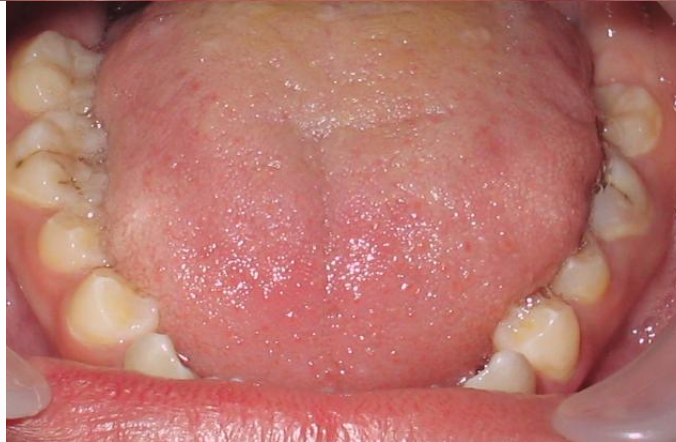
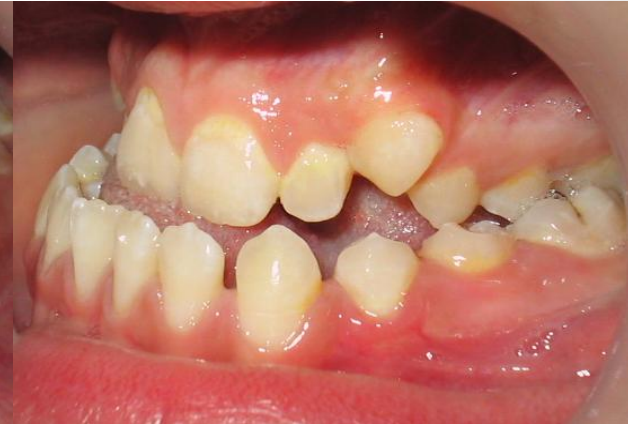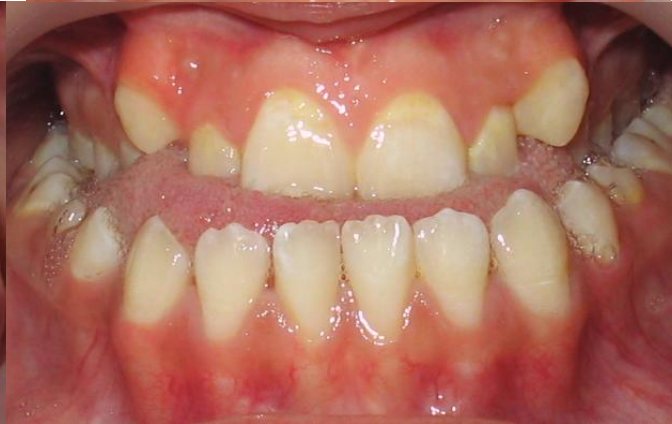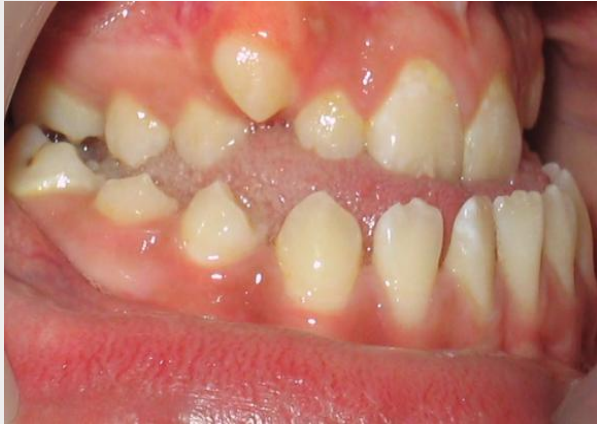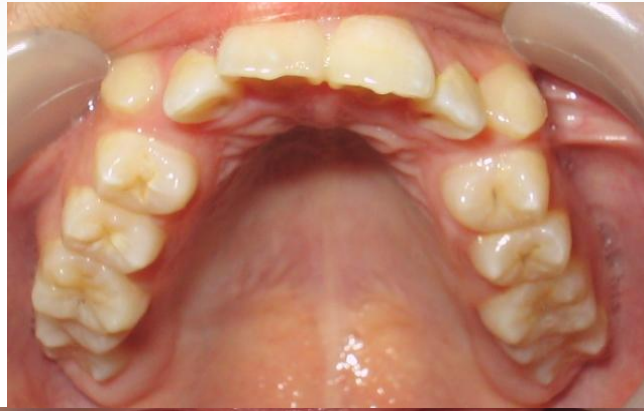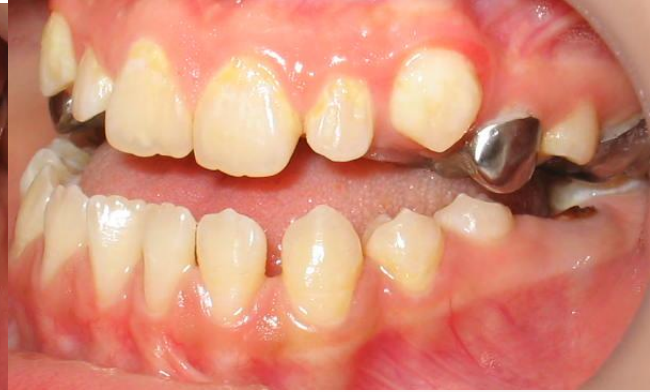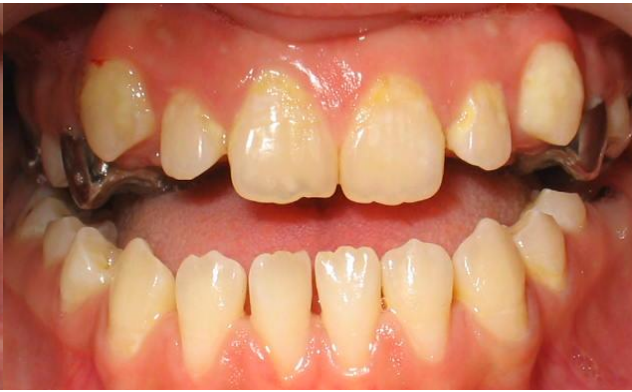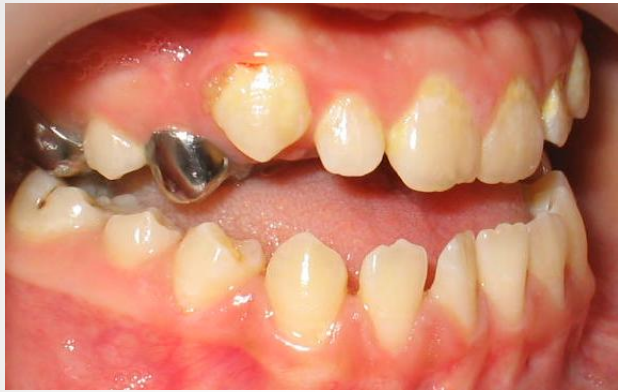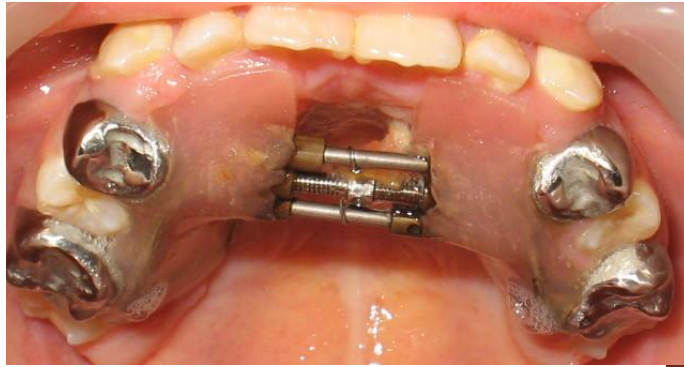
3-этап

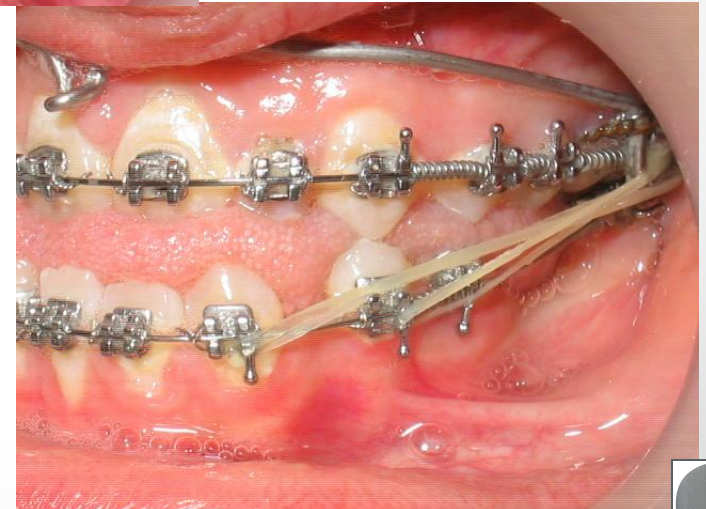
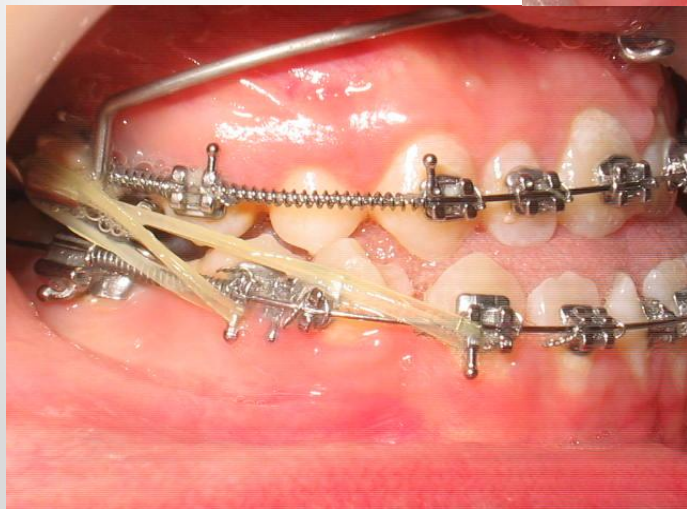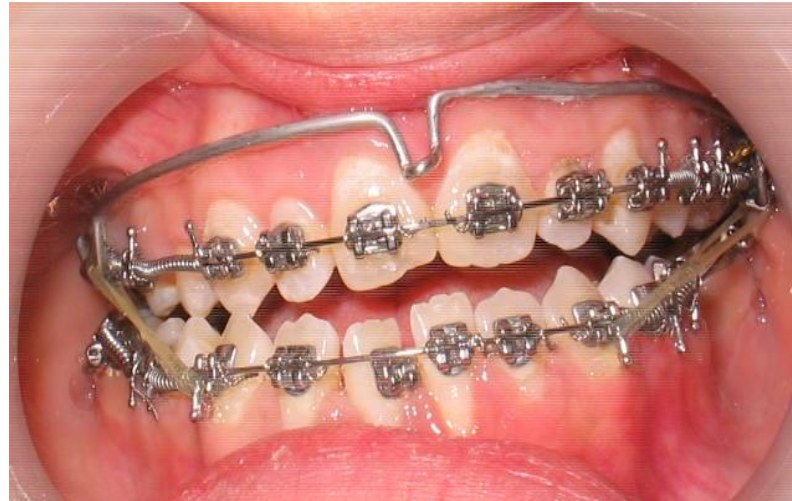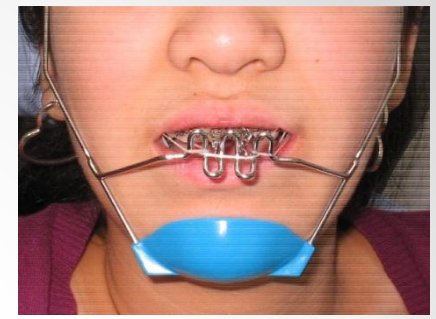
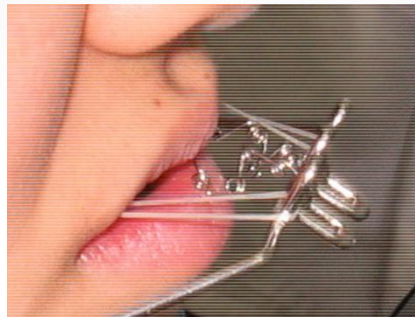
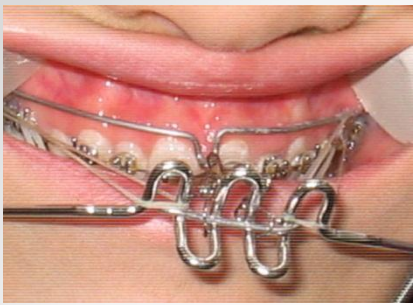


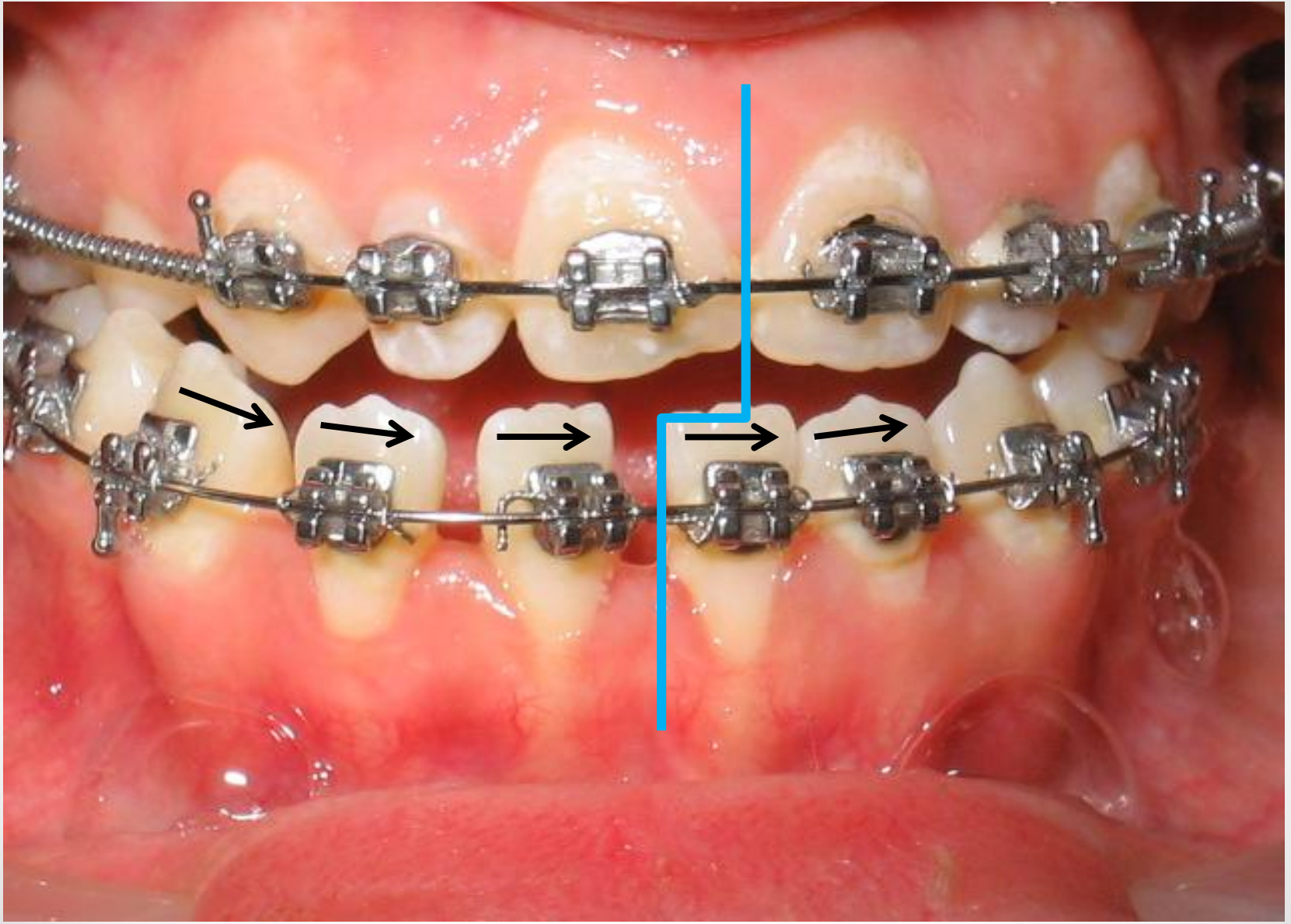


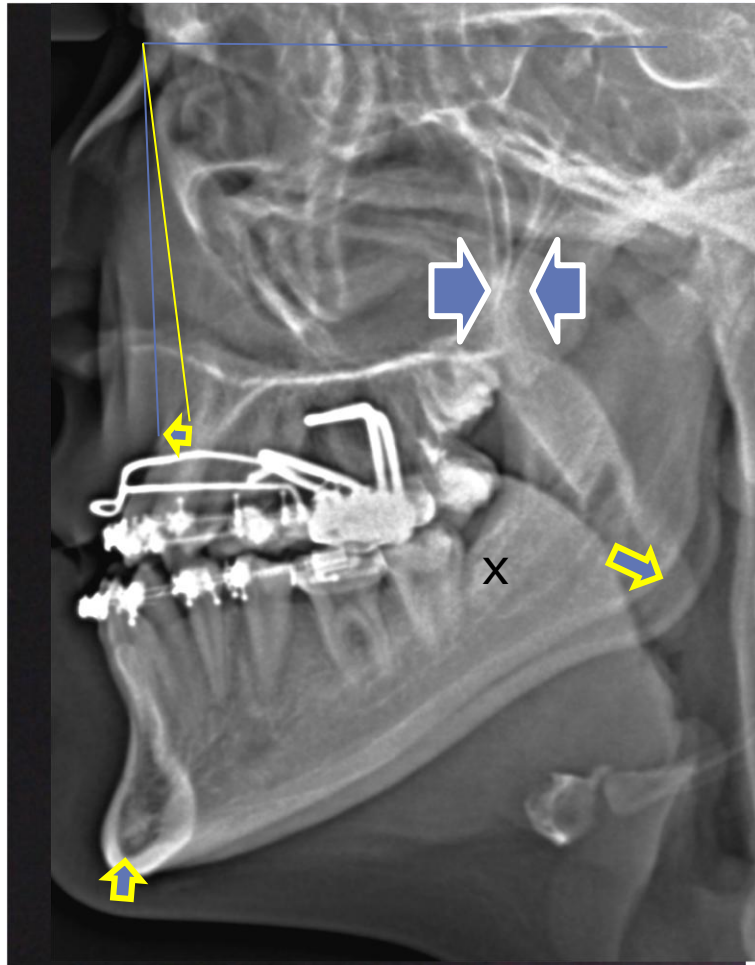













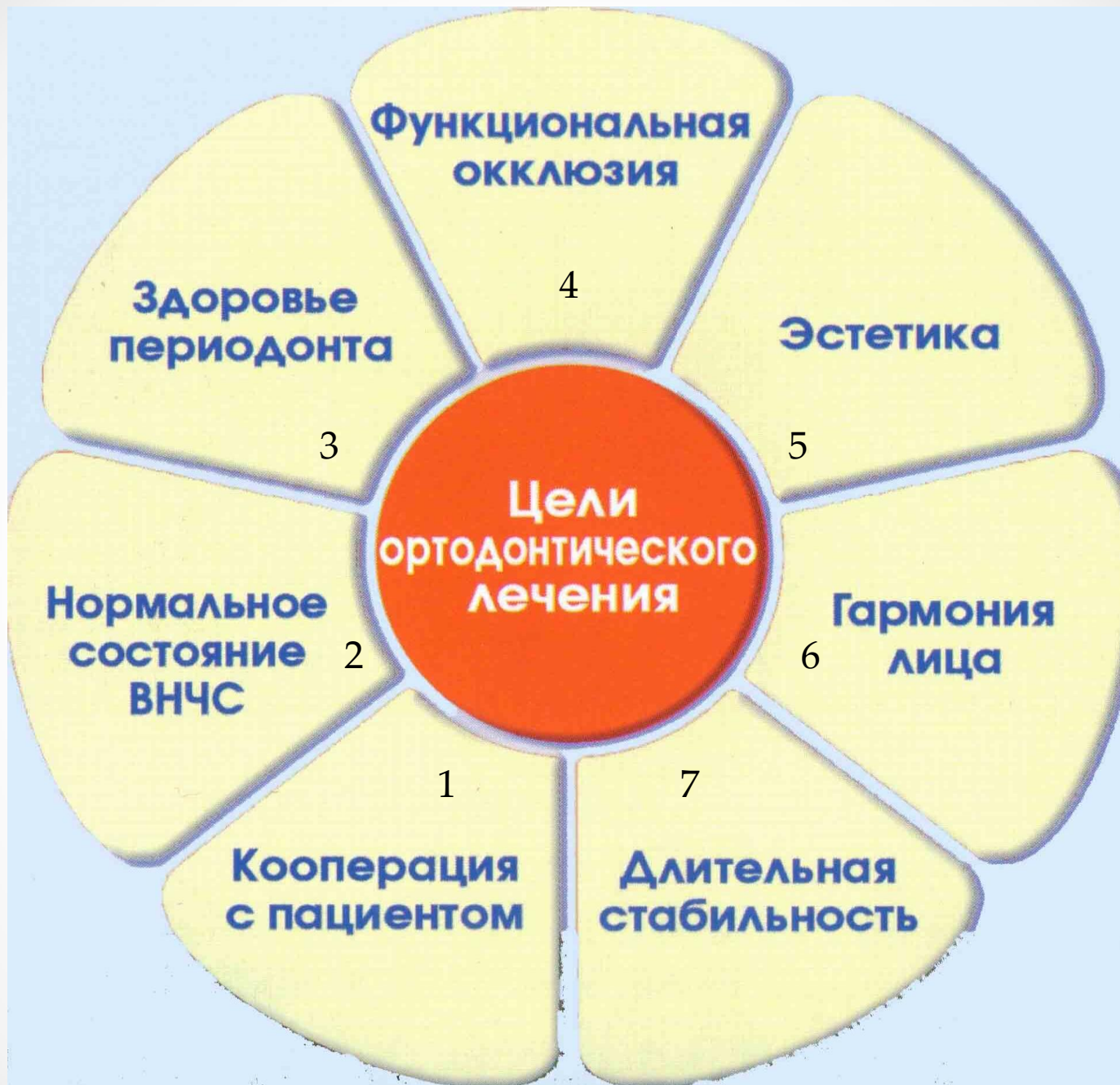14.07.2008




03.04.2012.







*Стабильность результата ортодонтического
лечения*

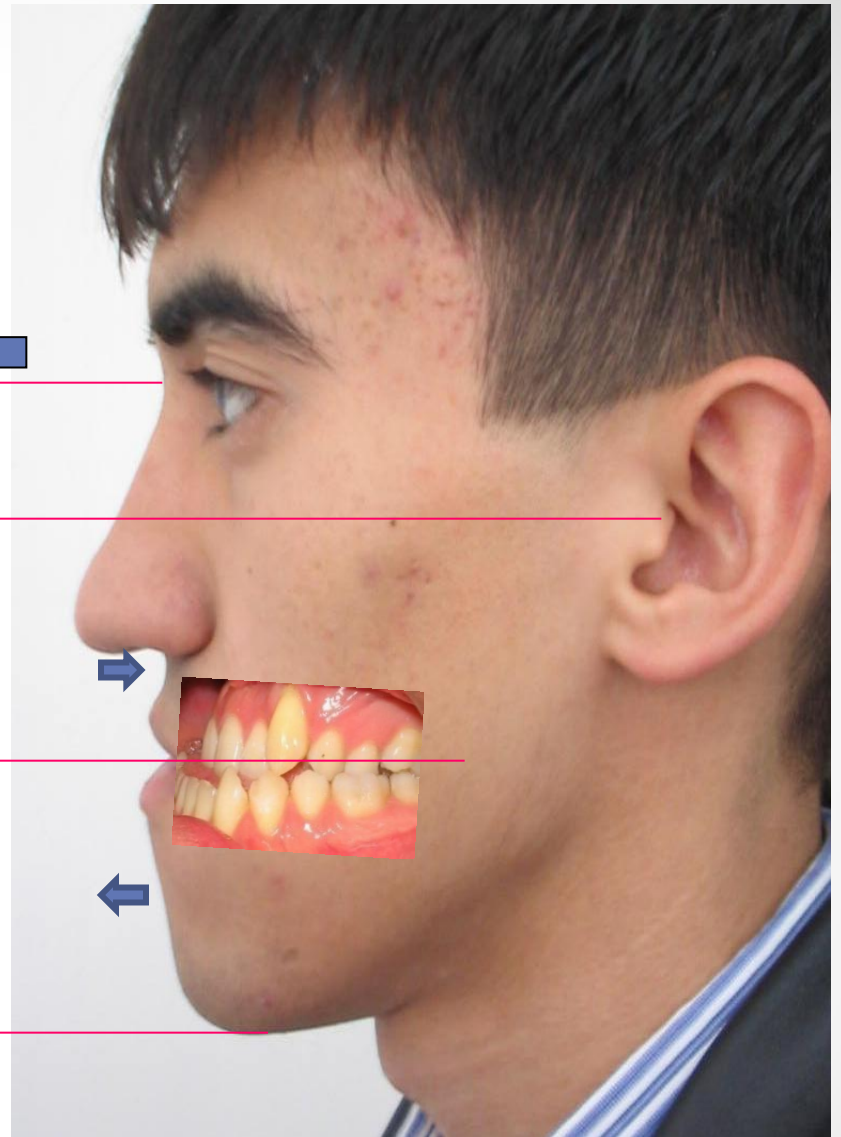
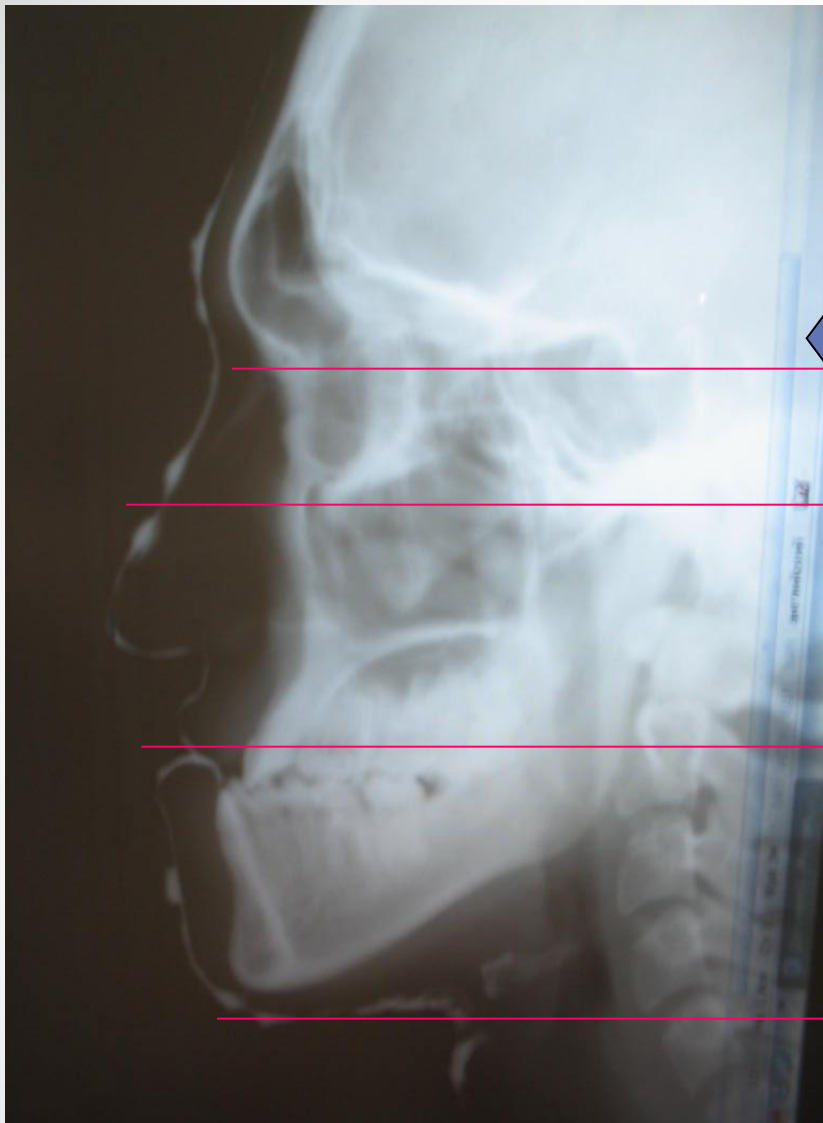


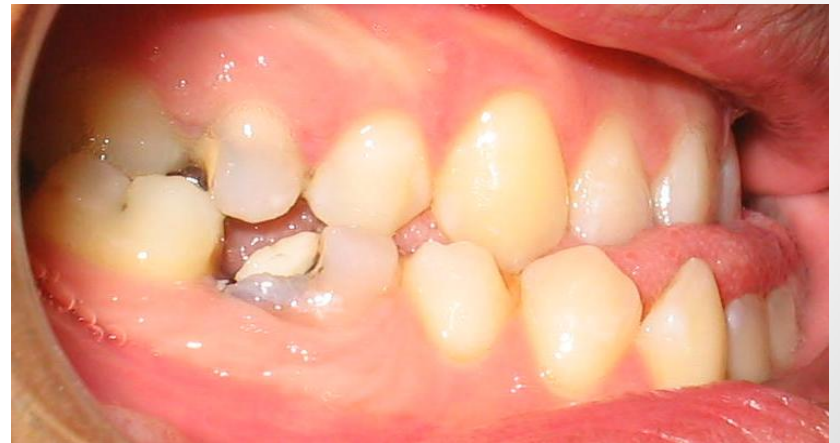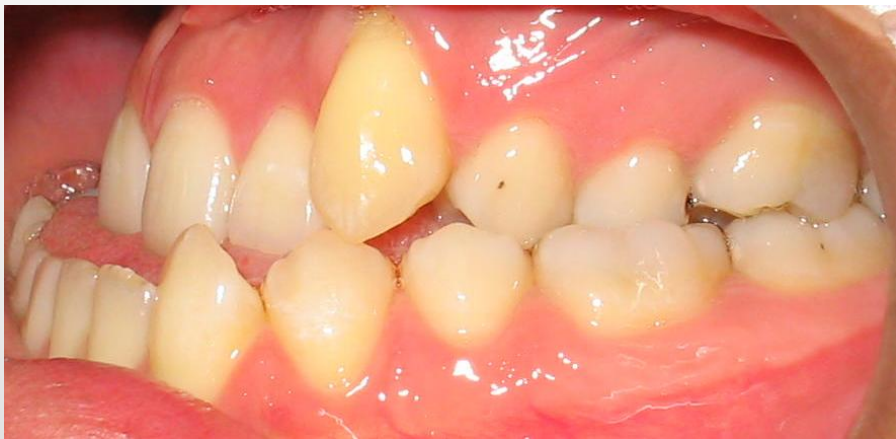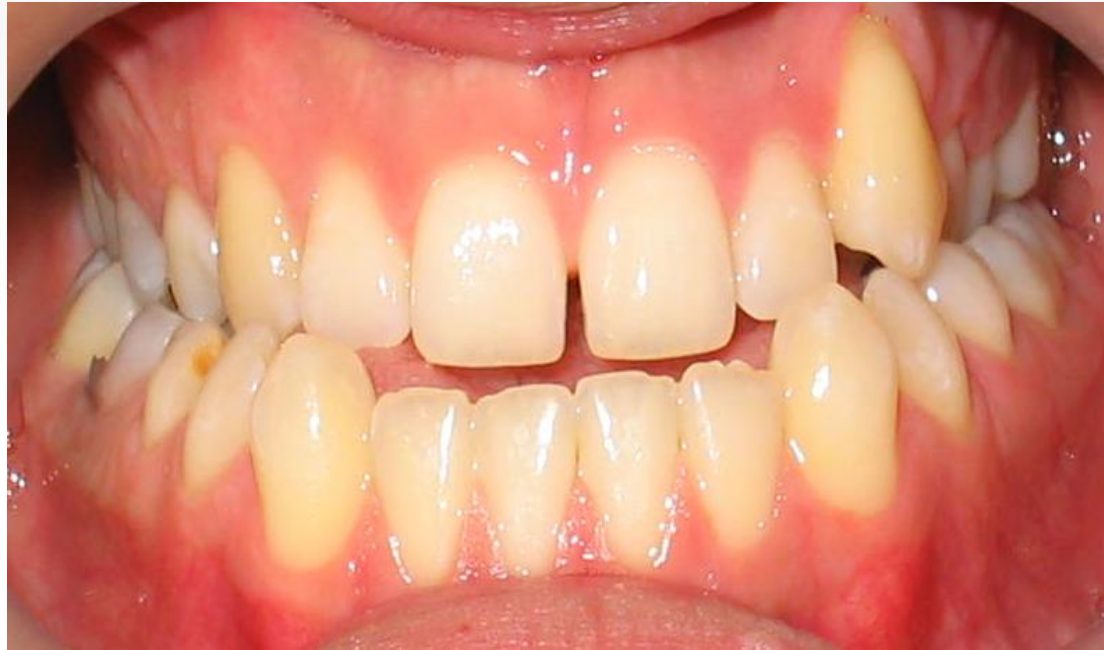ДЕЗОККЛЮЗИЯ

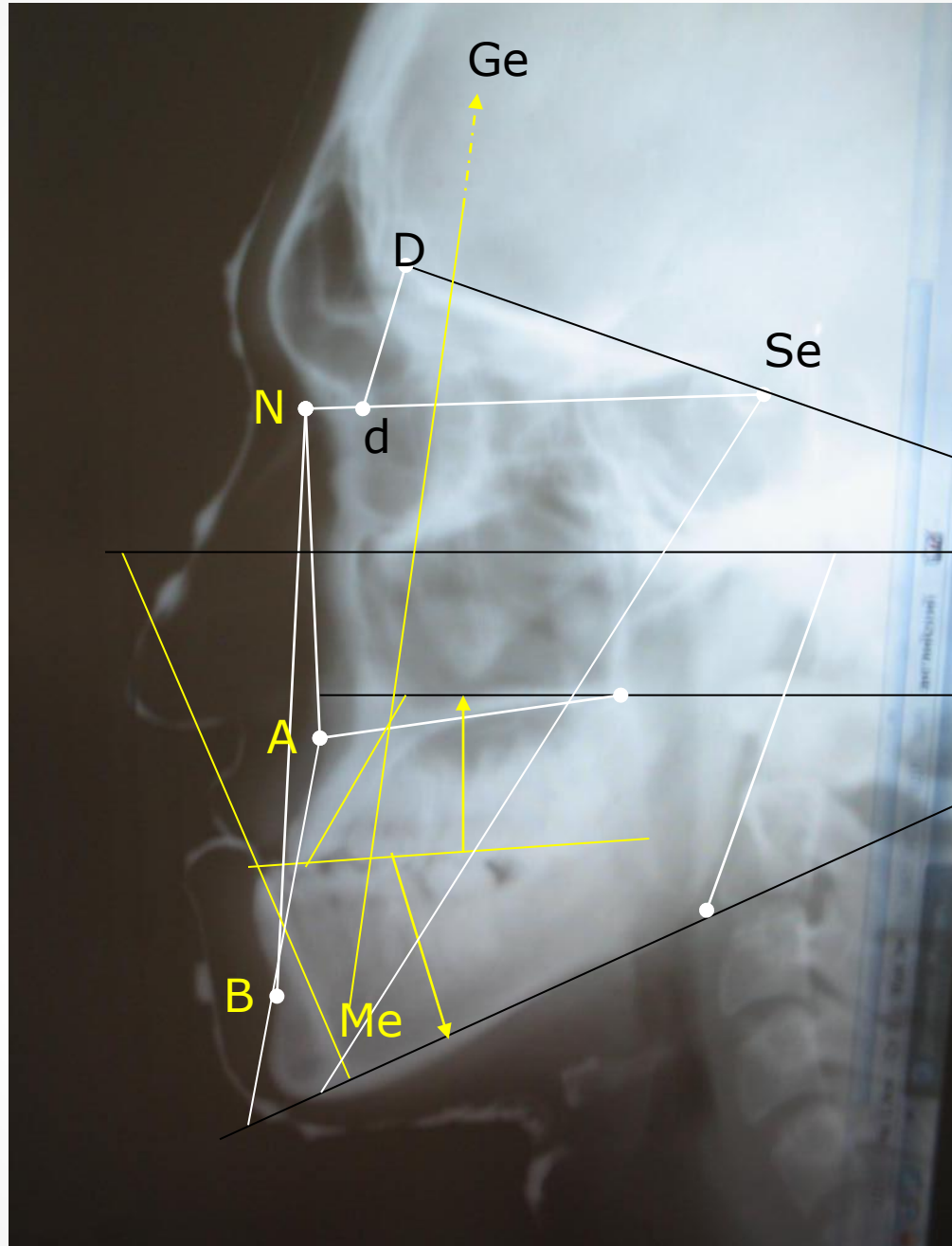
Дисфункция

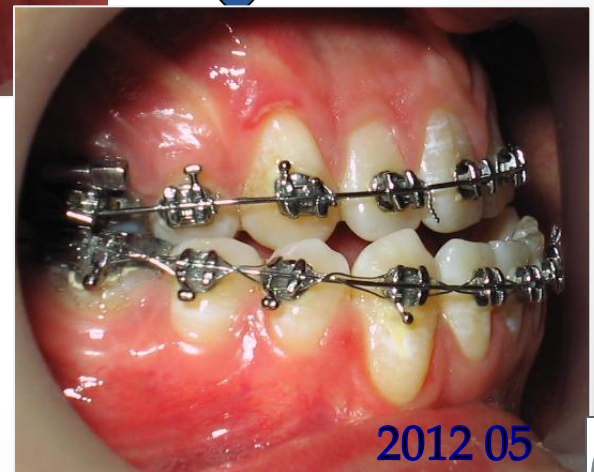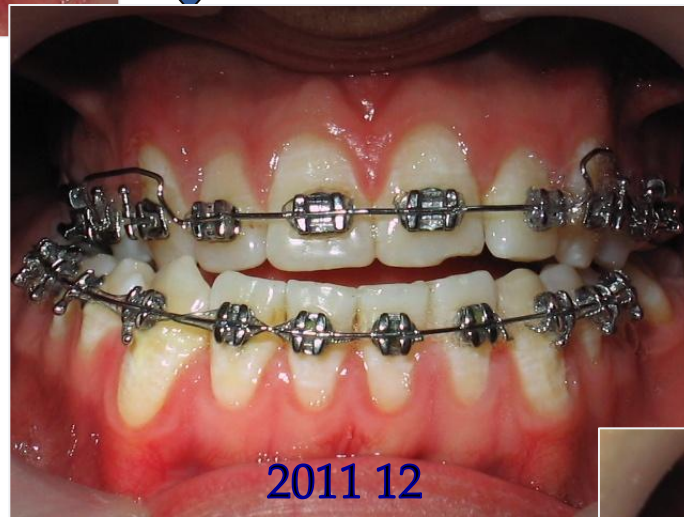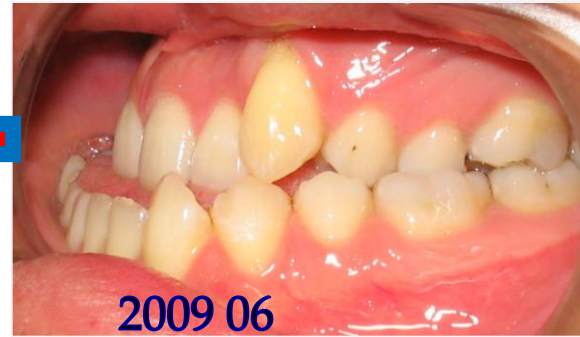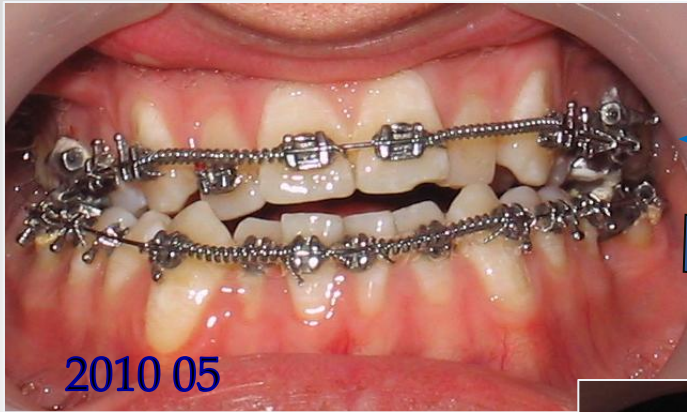**РЕЦИДИВЫ
ЗЧА**

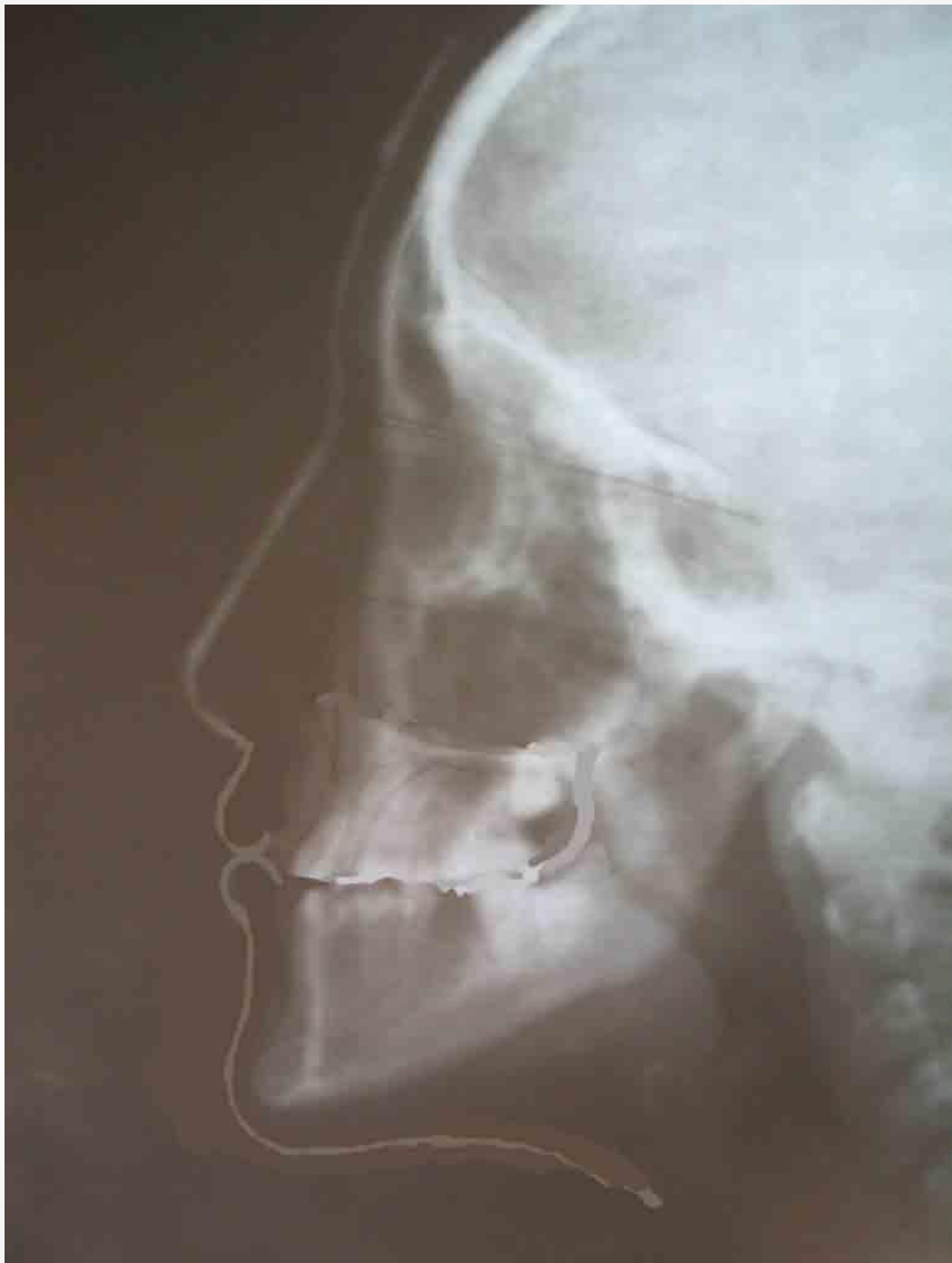РОСТ И РАЗВИТИЯ





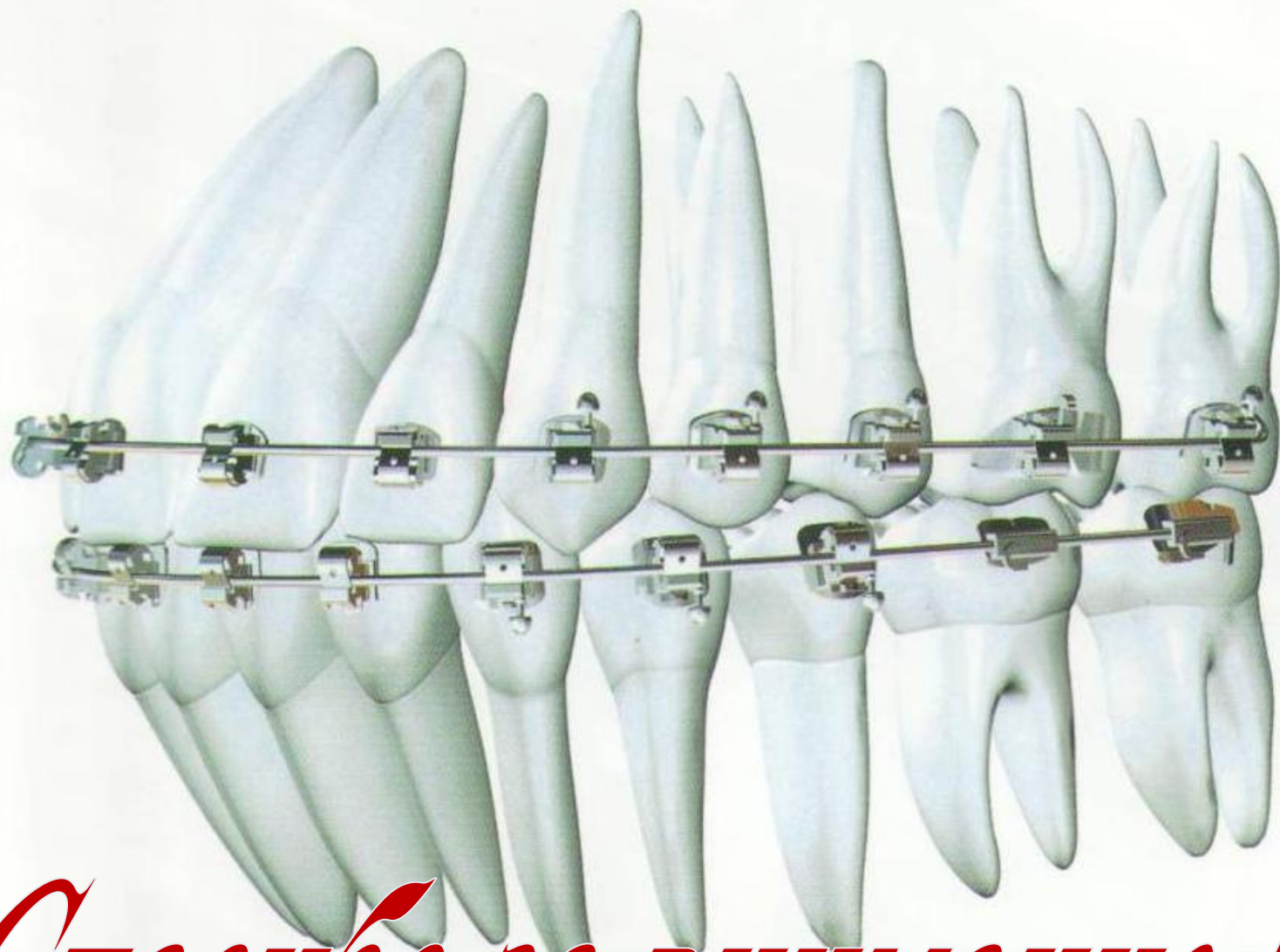





1932 – 2012 (80 лет)





Спасибо за внимание!!!

